



**unic**

**UNIVERSIDADE DE CUIABÁ**  
**Programa de Pós-Graduação em Biociência Animal**  
**Área de Concentração Saúde Animal**

**AVALIAÇÃO DO EFEITO DO PLASMA RICO EM PLAQUETAS NA REPARAÇÃO  
TENDÍNEA UTILIZANDO MODELO EXPERIMENTAL EM OVINOS**

**JEANDRA CARLA MATTOS DO NASCIMENTO PINHEIRO**

CUIABÁ, MT  
2015

**JEANDRA CARLA MATTOS DO NASCIMENTO PINHEIRO**

**AVALIAÇÃO DO EFEITO DO PLASMA RICO EM PLAQUETAS NA REPARAÇÃO  
TENDÍNEA UTILIZANDO MODELO EXPERIMENTAL EM OVINOS**

Dissertação de Mestrado apresentada ao Programa de Pós-Graduação em Biociência Animal, da Universidade de Cuiabá – UNIC como requisito parcial para obtenção do Título de Mestre.

Orientador: Prof. Dr. Armando de Mattos Carvalho

CUIABÁ, MT  
2015

**FICHA CATALOGRÁFICA**  
**Dados Internacionais de Catalogação na Publicação (CIP)**

P654a Pinheiro, Jeandra Carla Mattos do Nascimento.  
Avaliação do efeito do plasma rico em plaquetas na reparação tendinea utilizando modelo experimental em ovinos / Jeandra Carla Mattos do Nascimento Pinheiro. – Cuiabá, 2015.  
44 f. : il.; 30 cm.

Dissertação (Mestrado) – Programa de Pós-graduação em Biociência Animal, Universidade de Cuiabá.  
Orientador: Prof. Dr. Armando de Mattos Carvalho.

1. Doenças Musculares. 2. Tendinopatia. 3. Anatomia. 4. Plasma. 5. Plasma Rico em Plaquetas. I. Título.

CDU 611.018.54:616.74

**Normalização e Ficha Catalográfica**  
Valéria Oliveira dos Anjos  
Bibliotecária CRB1/1713

**JEANDRA CARLA MATTOS DO NASCIMENTO PINHEIRO**

**AVALIAÇÃO DO EFEITO DO PLASMA RICO EM PLAQUETAS NA REPARAÇÃO  
TENDÍNEA UTILIZANDO MODELO EXPERIMENTAL EM OVINOS**

Dissertação de Mestrado apresentada ao Programa de Pós-Graduação em Biociência Animal, da Universidade de Cuiabá – UNIC como requisito parcial para obtenção do Título de Mestre.

**BANCA EXAMINADORA**

---

Prof. Dr. Armando de Mattos Carvalho - UNIC  
Presidente da Banca - Orientador

---

Prof. Dr. Marcelo Diniz Dos Santos - UNIC  
Membro

---

Prof. Dr. Werner Okano - UNOPAR  
Membro

Cuiabá, \_\_\_\_ de \_\_\_\_\_ de 2015.

Conceito Final: \_\_\_\_\_

## RESUMO

PINHEIRO, J. C. M. N. Avaliação do efeito do plasma rico em plaquetas na reparação tendínea utilizando modelo experimental em ovinos. 2015. 44 f. Dissertação (Mestrado em Biociência Animal) - Faculdade de Medicina Veterinária, Universidade de Cuiabá, Cuiabá, 2015.

A terapia de lesões tendíneas é reconhecida como um desafio na medicina humana e veterinária em parte devido à dificuldade do completo restabelecimento da morfologia tendínea e de sua resistência biomecânica. Diversas biotecnologias terapêuticas têm sido empregadas com resultados promissores na terapia da tendinite sendo o plasma rico em plaquetas (PRP) muito popular, no entanto, ainda faltam dados para a comprovação de sua real eficácia. Este estudo teve como objetivo avaliar os efeitos do PRP na cicatrização de lesão experimentalmente induzida no tendão flexor digital superficial (TFDS). Foi realizada tenotomia parcial da face palmar do TFDS com o auxílio de um punch dermatológico em 10 ovinos machos, estes foram divididos em dois grupos: grupo tratado (GT) com PRP autólogo; e grupo controle (GC) tratado com placebo. Foram realizadas avaliações clínicas, ultrassonográficas e termográficas. Na avaliação termográfica foi observado aumento de temperatura sobre a lesão tendínea do GC comparado ao GT. Na avaliação ultrassonográfica foi possível observar menor edema no GT em diferentes momentos, sugerindo uma possível ação antiinflamatória do PRP. Conclui-se que a administração de PRP apresentou efeitos benéficos no tratamento de lesões tendíneas experimentais de ovinos.

**Palavras-chave:** Concentrado de Plaquetas. Lesão. Tendão. Terapia.

## **EFFECT OF THE PLATELET-RICH PLASMA IN TENDON REPAIR USING AN EXPERIMENTAL MODEL IN SHEEP**

### **ABSTRACT**

The tendon injuries therapy is recognized as a challenge in human and veterinary medicine in part because of the difficulty of the complete restoration of tendon morphology and its biomechanical strength. Various therapeutic biotechnologies have been employed with promising results in the treatment of tendinitis. The platelet-rich plasma (PRP) is very popular, however, there are still data to prove its real effectiveness. This study aimed to evaluate the effects of PRP in wound healing of experimentally induced lesion in the superficial digital flexor tendon (SDFT). The SDFT partial tenotomy of the palmar was conducted with the aid of a dermatological punch. 10 male sheep were divided into two groups: treated group (TG) with autologous PRP; and control group (CG) treated with placebo. Clinic, ultrasound and thermography evaluation were performed. Temperature increase of CG compared to the TG was observed in thermography evaluation. Lesser edema of TG was observed in ultrasound evaluation at different times, suggesting a possible anti-inflammatory action of PRP. The PRP administration showed beneficial effects in the treatment of sheep experimental tendon injuries.

**Keywords:** Platelet Concentrate. Lesion. Tendon. Therapy.

## LISTA DE FIGURAS

- Figura 1. Plasma Rico em Plaquetas (PRP) ovino. A) PRP obtido da porção contendo plaquetas e leucócitos após 2ª centrifugação. B) Implante de 0,2 ML de PRP após indução da lesão do tendão flexor digital superficial. ....40
- Figura 2. Avaliação ultrassonográfica. Relação da distância linear média em centímetros existente entre a face palmar do tendão flexor digital superficial e a face dorsal do tecido subcutâneo adjacente à pele entre os diferentes grupos e momentos.....41
- Figura 3. Imagem ultrassonográfica longitudinal. As imagens foram feitas sobre a lesão tendínea após 10 dias da instituição da terapia, possibilitando a mensuração da distância existente entre a face palmar do tendão flexor digital superficial e a face dorsal do tecido subcutâneo adjacente à pele.A) Grupo controle. B) Grupo tratado. ....42
- Figura 4. Avaliação termográfica. Relação da temperatura média da superfície da pele sobre a lesão tendínea entre os animais dos diferentes grupos e momentos.....43
- Figura 5. Avaliação termográfica infravermelha. Mensuração da temperatura da superfície da pele sobre a lesão tendínea após 30 dias da terapia. A) Grupo controle. B) Grupo tratado. ....44

## SUMÁRIO

<b>1 INTRODUÇÃO .....</b>	<b>7</b>
<b>2 REVISÃO DE LITERATURA .....</b>	<b>9</b>
2.1 TENDÃO .....	9
2.2 TENDINOPATIAS .....	10
2.3 AVALIAÇÕES CLÍNICAS, ULTRASSONOGRÁFICAS E TERMOGRÁFICAS....	11
2.4 TRATAMENTOS .....	13
<b>2.4.1 Convencional.....</b>	<b>13</b>
<b>2.4.2 Medicina Regenerativa.....</b>	<b>14</b>
<b>2.4.3 Plasma Rico em Plaquetas (PRP) .....</b>	<b>15</b>
2.4.3.1 Aplicações Clínicas do PRP em Tendinite .....	19
2.5 OVINOS COMO MODELO EXPERIMENTAL NA TERAPIA DA TENDINITE .....	21
<b>REFERÊNCIAS.....</b>	<b>23</b>
<b>3 OBJETIVOS.....</b>	<b>28</b>
3.1 GERAIS.....	28
3.2 ESPECÍFICOS .....	28
<b>4 ARTIGO 1 .....</b>	<b>29</b>
<b>Plasma rico em plaquetas autólogo no tratamento da tendinite em ovinos .....</b>	<b>29</b>
Introdução .....	31
Material e Métodos.....	32
Resultados .....	34
Discussão.....	35
Conclusão .....	37
Referências .....	38



## 1 INTRODUÇÃO

A tendinopatia é uma enfermidade relacionada as atividades físicas de alta performance e aos exercícios de repetição, sendo, portanto, uma importante afecção relacionada a medicina esportiva e do trabalho. A tendinite em humanos pode acometer qualquer tendão como o calcâneo, patelar, lateral do cotovelo, entre outros (MORREY et al., 2013).

Na medicina veterinária esta enfermidade também tem seu destaque na espécie equina, principalmente pelo acometimento do tendão flexor digital superficial (TFDS) (CARVALHO et al., 2013). Em cães também há relato de lesões no tendão supra espinhoso (LAFUENTE et al., 2009).

Segundo Baksh et al. (2013) as lesões tendíneas representam cerca de 30% a 50% de todas as lesões e injúrias ocasionadas pelo esporte, sendo essas simples inflamações ou até mesmo rupturas tendíneas com evolução crônica de difícil reparação. Tendões são pouco vascularizados e se reparam lentamente quando comparado com outros tecidos moles, em consequência disso, o tratamento tende a ser demorado e os resultados variáveis, a recidiva é comum em casos de tendinite. Além disso, é pouco conhecida a fisiopatologia de alterações agudas e crônicas no tendão, o que resulta em uma escassez de pesquisas baseadas em tratamentos eficazes. Portanto, se faz necessário que novas abordagens terapêuticas sejam o objetivo de pesquisas clínicas na área de medicina regenerativa.

Uma modalidade de tratamento atual é a utilização do Plasma Rico em Plaquetas (PRP) autólogo que é um produto do sangue obtido através de centrifugação, contendo grande quantidade de plaquetas e moléculas bioativas como os fatores de crescimento, por exemplo: fator de crescimento endotelial vascular (VEGF), fator de crescimento semelhante à insulina tipo 1 (IGF-1), fator de crescimento de fibroblastos (FGF), fator de crescimento derivado de plaquetas (PDGF), fator de crescimento transformante (TGF), e fator de crescimento epidermal (EGF) que auxiliam na reparação tecidual devido suas ações mitogênicas, quimiotáticas e neovasculares (BAKSH et al., 2013).

Há diversos estudos sobre a ação do PRP na reparação de lesões musculoesqueléticas em várias espécies com resultados promissores, e pela semelhança biomecânica entre os tendões de humanos e ovinos, foi desenvolvido um estudo experimental relacionado a aplicação terapêutica do PRP autólogo no TFDS

do membro torácico direito após a indução da tendinite experimental em ovinos, segundo revisão bibliográfica este estudo é pioneiro na utilização da avaliação clínica, ultrassonográfica e termográfica relacionado com o tratamento de tendinite e a espécie ovina.

## 2 REVISÃO DE LITERATURA

### 2.1 TENDÃO

Os tendões são estruturas cilíndricas alongadas formadas por tecido conjuntivo denso modelado que ligam os músculos esqueléticos aos ossos (JUNQUEIRA; CARNEIRO, 2004). Consistem em feixes paralelos de fibras colágenas firmemente agrupadas, apresentando entre as mesmas, fileiras de fibroblastos, orientando as fibras do tendão e tornando-o resistente a resposta tensora. Esses feixes primários se agrupam em feixes secundários ou fascículos, e estes, por sua vez, se agregam em grandes feixes tendíneos terciários (ENWEMEKA, 1992). O endotendão, que consiste em trabéculas de tecido conjuntivo frouxo, situa-se entre os feixes tendíneos e conduz vasos sanguíneos, linfáticos e nervos. Esta estrutura é uma extensão do epitendão, uma camada delicada de tecido conjuntivo frouxo que reveste a superfície tendínea (McILWRAITH, 1994).

As ações do TFDS estão correlacionadas com a contração ativa do corpo do músculo e a tensão passiva do seu ligamento acessório. Durante o suporte total do peso, a alta tensão no TFDS é responsável pela estabilização da articulação interfalangeana proximal. No início do movimento, a tensão e a elasticidade do aparato flexor digital superficial (FDS) contribuem passivamente para iniciar a flexão das articulações: cárpica, metacarpofalangeana e interfalangeana proximal. Proeminentemente, os tendões flexores contribuem na limitação da inclinação palmar dos ossos, balanceando o estresse nos diferentes aspectos do terceiro osso metacarpiano e da falange proximal, prevenindo fraturas (DENOIX, 1994; DENOIX, 1996).

O músculo flexor superficial dos dígitos nos ovinos divide-se em duas partes superficial e profunda. Sua origem é no epicôndilo medial do úmero, ao nível do carpo a parte profunda está unida ao tendão do músculo flexor profundo dos dedos, por meio do músculo interflexor proximal. Este músculo possui dois tendões que correm na face palmar do carpo e do metacarpo, sendo que o tendão superficial passa no interior do ligamento anular do carpo, enquanto que o tendão da parte profunda passa pelo canal do carpo, onde está unido ao tendão do músculo flexor profundo dos dedos, pelo músculo interflexor distal. No terço distal do metacarpo, os tendões fundem-se num curto tendão comum. Após, este se divide num ramo para cada dedo principal. Ao

nível dos sesamóides, cada ramo une-se a parte superficial do músculo interósseo III e IV, constituindo um canal fibroso para o tendão do músculo flexor profundo dos dedos. Flexiona as articulações metacarpofalângica e interfalângica proximal e auxilia na sustentação do corpo do animal sendo suas ações principais. O suprimento sanguíneo é fornecido pelas artérias ulnar colateral, braquial, interóssea caudal e interóssea cranial. Os nervos ulnar e mediano são os encarregados do suprimento nervoso do flexor dos dedos (SISSON, 1996).

Os tendões possuem várias funções importantes durante a locomoção e para manter o animal em estação. Como estruturas elásticas, eles possuem a função principal de absorver o impacto e a habilidade de armazenar e liberar energia, reduzindo o gasto de energia na locomoção, especialmente em altas velocidades (DENOIX, 1994).

## 2.2 TENDINOPATIAS

A tendinite ou tendinopatia são termos que correspondem à inflamação do tendão, com sinais clássicos de dor, edema (inchaço), vermelhidão, calor e perda da função que é a contração muscular. A tendinite ou tendinopatia é causada por fadiga, micro lesões pela atividade prolongada, repetitiva, posicionamento inadequado e variação anatômica (CASTRO et al., 2015).

A tenossinovite é a inflamação da membrana que recobre os tendões, dentro dos quais estes tendões se deslocam com a finalidade de proporcionar movimentos às articulações, cada vez mais frequentes em diferentes profissões, devido as lesões por esforço repetitivo (SCOTTON, 2003).

A tendinose é a degeneração do tendão, caracterizada pela dor crônica, afetando a capacidade de absorção e transmissão de forças, onde há perda da elasticidade e resistência e, ruptura parcial ou total do tendão (FALLOPA; ALBERTONI, 2007). Microscopicamente a tendinose caracteriza-se por processo degenerativo com aumento do número de fibroblastos, hiperplasia vascular e desorganização do colágeno (ZUMIOTTI et al., 2004).

Frequentemente, a lesão aguda do TFDS ocorre durante o treinamento, exercício ou corrida. O grau dessas lesões varia do rompimento localizado de fibrilas até a ruptura completa do tendão. A ruptura total ou parcial do tendão está sempre associada com hemorragia considerável e inflamação, assim, a zona de lesão fica

edemaciada com exsudato. Quando a inflamação cede, a cicatrização ocorre na zona de lesão e a formação de cicatriz pode se estender para os tecidos peritendíneos (WILLIAMS et al., 1984).

Independente da lesão traumática sobre os tendões, seja ela macro ou microscópica, ocorrem respostas caracterizadas por fenômenos de exsudação (degeneração) e granulação (reparação). A lesão e a degeneração tendíneas podem ocorrer em todos os graus de intensidade, variando desde lesões subclínicas leves, que podem ser detectadas apenas pela ultrassonografia, até as lesões com ruptura total do tendão. Pequenos deslocamentos e rupturas nas fibras tendíneas podem ocorrer se houver esforços além do limite de segurança, o que pode levar a uma hemorragia capilar no interior do tendão. A lesão aguda no tendão vem acompanhada por hemorragia, edema, acúmulo de fibrina e inchaço local. A transudação e a hemorragia que ocorrem, separam e enfraquecem as fibras normais restantes. São liberadas também enzimas hidrolíticas que podem causar maior dano às fibrilas colágenas e à matriz interfibrilar. O suprimento sanguíneo na região danificada também é interrompido e a quantidade de necrose que ocorre pode estar relacionada ao comprometimento vascular (STASHAK, 1994).

O processo de reparação do tendão pode prover uma arquitetura de tendão normal, porém, dificilmente irá reproduzir a formação prévia ou retornará às suas propriedades mecânicas originais de deslizamento sobre os tecidos vizinhos (MACHADO et al., 2000).

Segundo Maffulli e Benazzo (2000), apesar do intenso remodelamento do tendão nos primeiros meses após a lesão, a regeneração completa nunca será alcançada, pois as fibras de colágeno que substituem a lesão apresentam diâmetro menor, resultando em redução da força biomecânica do tendão. Devido a essas definições, diversos são os estudos na atualidade com o objetivo de otimizar o processo de reparação tendínea e permitir ao paciente uma melhor qualidade de vida pós tratamento.

### 2.3 AVALIAÇÕES CLÍNICAS, ULTRASSONOGRÁFICAS E TERMOGRÁFICAS

A avaliação clínica, quando realizada com o animal em estação, é feita pela inspeção e palpação da região afetada, na busca de sinais de inflamação, como o aumento de volume, calor e dor à compressão tendínea. Entretanto, é marcante a

limitação destes métodos em definir com precisão a estrutura afetada, a intensidade do comprometimento e a fase de reparação (GENOVESE et al., 1986).

A ultrassonografia é uma técnica de diagnóstico de imagem que favorece a detecção e o acompanhamento terapêutico de lesões tendíneas. Esta técnica permite determinar o local exato da lesão, quantificar a extensão e a intensidade da mesma, além de possibilitar o monitoramento do processo de reparação tecidual durante o período de tratamento (MARR et al., 1993).

Segundo Wrigley (2006), são necessárias imagens de alta resolução, particularmente para a identificação de lesões discretas, visto que tendões e ligamentos são estruturas relativamente pequenas. Os transdutores com frequência de 7,5 MHz são adequados para avaliação de tendões e ligamentos, por proporcionarem a obtenção de uma imagem com boa resolução. Na opinião de Genovese et al. (1986), a utilização do *standoffpad* é essencial quando se deseja estudar a superfície do tendão do músculo flexor digital superficial (TFDS).

A ultrassonografia pode mostrar evidências de alargamento da bainha tendínea devido à efusão (halo anecóico), sinovite proliferativa (padrão ecoico), ou ambas (padrão misto). Outros aspectos ultrassonográficos de envolvimento tendíneo incluem irregularidade da margem tendínea, cisto sinovial na bainha tendínea (distensão hipoecóica) e descontinuidade do tendão (lesão tendínea parcial ou completa). Nos casos de ruptura parcial de um tendão, observa-se uma região hipoecóica ou anecóica e, em casos de rupturas completas, pode-se visualizar a solução de contiguidade do tendão (AZEVEDO et al., 2005).

A partir da aplicação da ultrassonográfica na avaliação de tendões e ligamentos, diversos artigos foram publicados sobre o exame ultrassonográfico na classificação e no acompanhamento das lesões, e o processo cicatricial (SMITH; WEBBON, 1996). O processo de reparo deve ser monitorado pelos exames ultrassonográficos repetidos do tendão à fim de evitar atraso na cicatrização durante a reabilitação (DYSON, 2004).

A termografia é a representação pictórica da temperatura da superfície de qualquer objeto. É uma técnica não invasiva, que mede o calor emitido. Um termograma médico representa as temperaturas da superfície da pele, o que torna a termografia útil para a detecção de áreas de inflamação (VALDÉS-MARTÍNEZ; PARK, 2011).

A técnica mede as emissões de calor para localizar áreas de inflamação

tecidual. Utiliza-se uma câmera, desenvolvida para detectar diferentes graduações de temperatura; então é possível localizar áreas em que o tecido se encontra inflamado (TURNER, 2003). Esta capacidade de avaliar, de forma não invasiva, as alterações inflamatórias, faz dessa técnica uma ferramenta de imagem ideal para ajudar no diagnóstico de certas condições patológicas (VALDÉS-MARTÍNEZ; PARK, 2011).

## 2.4 TRATAMENTOS

O tratamento das tendinites agudas visa diminuir o processo inflamatório, minimizar a formação de tecido cicatricial e promover a restauração da estrutura e função tendíneas. Um acesso metódico para o tratamento da tendinite tem sido descrito dividindo os períodos de lesão tendínea, cicatrização e reabilitação em fase aguda (inflamatória), subaguda (de reparação) e crônica (de remodelação) (HENNINGER; BRAMLAGE; BERTONE, 1992).

### 2.4.1 Convencional

As terapias convencionais são muito comuns, e apresentam diversos efeitos inesperados, além de cuidados paliativos e alto índice de recidiva. Os corticosteróides são geralmente eleitos, no entanto estudos sugerem efeitos colaterais adversos, incluindo atrofia e permanentes alterações estruturais adversas no tendão. Medicamentos incluindo anti-inflamatórios não esteroidais (AINEs), enquanto comumente usados para tendinopatias, apresentam riscos significativos a longo prazo, incluindo úlceras gástricas e lesões renais. O uso de drogas anti-inflamatórias não esteroidais é controverso por seus efeitos na inflamação. Tem sido difícil demonstrar experimentalmente, uma ação anti-inflamatória por muitas das drogas mais comumente utilizadas e, sua função principal pode ser considerada de causar analgesia (MAY; LEES, 1996 apud NETO, 2015).

A terapia anti-inflamatória é crítica para a redução do dano tecidual que ocorre após a lesão. A administração de anti-inflamatórios não esteróides é recomendada nos primeiros dez dias, dependendo da severidade da lesão. A duração do tratamento deve ser minimizada, pois a maioria dos anti-inflamatórios não esteróides têm efeitos prejudiciais na cicatrização da ferida. As doses iniciais devem ser altas, mas devem ser reduzidas para a dose mínima efetiva e descontinuados assim que possível. Os

anti-inflamatórios tópicos também podem ser usados em conjunto, de forma a diminuir a dose e como tal o risco de toxicidade da terapia sistêmica (ROBINSON; SPRAYBERRY, 2009).

Na fase subaguda pode ser indicada a administração de anti-inflamatórios como fenilbutazona, flunixin meglumine ou o meloxicam, porém são geralmente utilizados nos primeiros dias após a lesão, pois possuem ação rápida, mas custo oneroso (GENOVESE;REEF; LONGO, 1996).

Geralmente na clínica de equinos, se considera a terapia com fenilbutazona por cinco a sete dias após a lesão. O dimetilsulfóxido(DMSO) aplicado topicamente é utilizado de sete a dez dias, dependendo da quantidade de calor e dor (NETO, 2015).

No ser humano os tratamentos convencionais também seguem praticamente o mesmo padrão. A terapia com anti-inflamatórios não esteróides (AINE) é recomendada durante os primeiros dez dias após o início da lesão e seu uso é de extrema importância para a redução do dano tecidual. A área afetada deve receber um penso temporário, que, ao promover uma compressão uniforme, minimiza o edema, além de diminuir ou neutralizar as forças biomecânicas da estrutura afetada. A aplicação tópica de frio deve ser realizada intensamente na fase inicial através de gelo, ducha ou massagens frias, com o objetivo de reduzir a resposta inflamatória inicial(GAUGHAN;De BOWES; GIFT, 1998).

Alguns dos objetivos para o desenvolvimento de um tratamento efetivo nas tendinites visam à redução da formação de tecido cicatricial, bem como promover a regeneração de tenócitos normais e da matriz extracelular (MEC), de forma a restabelecer a resistência e funcionalidade normal do tendão lesado, reduzindo os riscos de recidiva. Em geral, os objetivos das terapias são: diminuição da inflamação, melhora da qualidade do tecido cicatricial e redução do tempo de cicatrização, resultando na restauração da morfologia e da função tendínea próximos ao original, reduzindo o índice de recidivas e diminuindo os prejuízos (OIKAWA; KASASHIMA, 2002).

#### **2.4.2 Medicina Regenerativa**

A medicina regenerativa é a atividade que aplica os princípios da engenharia e das ciências da saúde para a obtenção de substitutos biológicos que mantenham, melhorem ou restaurem as funções de órgãos e tecidos do corpo humano. De



natureza eminentemente interdisciplinar, a medicina regenerativa inclui conceitos de ramos tão diversos como o da biologia celular, a robótica, a ciência dos materiais, entre outros. Também conhecida pelo termo de engenharia de tecidos humanos (ANVISA, 2015).

Observa-se avanços extraordinários em conhecimentos relacionados com vários ramos biomédicos, incluindo biologia celular, o que tem proporcionado um impulso significativo para um novo ramo da medicina chamada regenerativa, esta disciplina médica tem sido baseada em novos conhecimentos sobre células-tronco e sua capacidade para se tornarem células de diferentes tecidos (MIRONOW; VISCONTI; MARKWALD, 2004).

Utilizadas há várias décadas em transplantes de medula óssea, as células-tronco se apresentam na ciência como fontes de tecidos para a regeneração daqueles que apresentam alguma anormalidade no organismo (LIMA; SOARES; SANTOS, 2009; CABELEIRA et al., 2010).

Por serem responsáveis pela homeostase dos tecidos, as células-tronco adultas estão presentes na maioria deles como: sangue, pele, cérebro e tecido adiposo (CARRION; VENTURIN; DACOSTA, 2009). Essas células trabalham na reposição das que foram danificadas, perdidas durante o processo de maturação e também, daquelas que já envelheceram (YARAK; OKAMOTO, 2010).

Na Medicina Veterinária, existem alguns estudos publicados demonstrando o uso de algumas técnicas de medicina regenerativa em equinos como: fatores de crescimento, plasma rico em plaquetas, células da medula óssea e células tronco mesenquimais (AUER; STICK, 2006).

Um aspecto a ser destacado e que forma a base desse tipo de tratamento é que ele conta com os mesmos fatores intra e intercelulares que o corpo usa para auto-reparo. Baseia-se na terapia celular, administração de elementos subcelulares e engenharia de tecidos, comportamentos utilizados por células saudáveis para substituir as células danificadas por vários processos em certos tecidos. Em suma, a medicina regenerativa integra todos os procedimentos para promover a regeneração celular (RAMÍREZ, 2006).

#### **2.4.3 Plasma Rico em Plaquetas (PRP)**

O PRP é um produto derivado do processamento laboratorial do sangue

autólogo, coletado no período pré-operatório, e rico em fatores de crescimento originários dos grânulos  $\alpha$ -plaquetários. É um produto orgânico, atóxico e não imunorreativo, que tem sido utilizado para acelerar o reparo das feridas cirúrgicas a partir dos vários fatores de crescimento que contém (GARCIA et al., 2005).

O uso de PRP autólogo foi realizado pela primeira vez em 1987 por Ferrari; Zia (1987). Desde então, a aplicação do PRP foi utilizada e documentada em muitas áreas relacionadas a pacientes humanos e animais, incluindo: ortopedia, medicina esportiva, odontologia, otorrinolaringologia, neurocirurgia, oftalmologia, urologia; cicatrização de feridas; cirurgia maxilo-facial; e também como cosméticos.

Estudos sugerem que o PRP pode amenizar a inflamação, perda de sangue no pós-operatório, osteogênese, auxiliar no tratamento de feridas e cicatrização do tecido mole (SAMPSON; GEHARDT; MANDELBAUN, 2008).

Hemoderivados têm sido relatados por serem benéficos, e ficientes e de baixo custo para obtenção, além de seguros em variadas intervenções ortopédicas onde se objetiva restaurar a normalidade e função das estruturas e componentes músculoesqueléticos. O uso de materiais autólogos, ou seja, derivado do próprio paciente para cicatrização de tecidos e fins terapêuticos oferece uma alternativa segura e interessante a tratamentos convencionais, e tais materiais não têm muitas vezes efeitos adversos. Atualmente, vários produtos derivados de sangue estão disponíveis para injeção intra-lesional, tais como plasma rico em plaquetas (PRP) ou plasma rico em fatores de crescimento, soro condicionado autóloga, o sangue autólogo, preparações e concentrado de proteína autóloga. O PRP é uma concentração autóloga de plaquetas em um pequeno volume de plasma obtido através de diferentes protocolos de centrifugação, com a consequente presença de fatores de crescimento (FC) liberados por estas plaquetas, além de proteínas osteocondutoras, que também servem de matriz para migração epitelial e formação de tecido conectivo (CHEVALIER, 2010).

As plaquetas atuam no processo de hemostasia, cicatrização de feridas e reepitelização. Elas liberam diversos FC que estimulam a angiogênese, promovendo crescimento vascular e proliferação de fibroblastos, que por sua vez proporcionam um aumento na síntese de colágeno. Estas propriedades das plaquetas tornam o PRP um produto com grande potencial para melhorar a integração de enxertos, sejam eles ósseos, cutâneos, cartilagosos ou de gordura, bem como estimular a cicatrização de feridas. Atualmente tem-se desenvolvido pesquisas sobre o efeito regenerativo do

PRP sobre diversos tecidos como tecido ósseo, cartilaginoso, tendíneo, muscular, principalmente quanto a injúrias traumáticas ortopédicas em que a reparação tecidual de tecidos lesados com baixa vascularização ainda é um desafio clínico. Os resultados de vários estudos clínicos utilizando o PRP tem demonstrado resultados promissores, assim seu uso terapêutico é encorajador devido principalmente ao baixo custo de sua aquisição, e por sua obtenção ser pouco invasiva (ALSOUSOU et al., 2013).

O PRP pode ser obtido basicamente por três técnicas: do tubo (manual), centrifugação (semiautomática) e por aférese (automática). Nestes procedimentos variam o custo, facilidade de preparação, o volume de sangue necessário e a concentração de plaquetas obtida. No primeiro os custos são mínimos, o volume utilizado é pequeno e o PRP é facilmente obtido, mas com baixa concentração de plaquetas. Na centrifugação os custos são baixos, porém é necessária a aquisição de uma centrífuga, o volume necessário é pequeno e também é de fácil obtenção, obtendo alta concentração de plaquetas. O último método é caro, pois são necessários equipamentos e “kits” específicos, o volume de sangue necessário é grande, porém se obtém altas concentrações plaquetárias e maior volume de PRP. Existe ainda o método desenvolvido pela VetCell (QuyBioscienceLtd., T/A VetCell, Inglaterra), no qual o sangue é coletado em uma bolsa e passa pelo dispositivo Pall's para captura das plaquetas. Depois se lava o filtro, recuperando as plaquetas na solução, sendo de fácil realização, porém com custos elevados (VENDRUSCOLO et al., 2012).

O PRP contém diversos fatores de crescimento que são importantes para a restauração do tecido devido ao seu efeito mitogênico, quimiotático e neovascular. Os fatores de crescimento são proteínas que regulam o metabolismo celular, que além do seu efeito anabólico, regulam ainda o catabolismo e as citocinas da degradação, como as interleucinas e metaloproteinases da matriz (FORTIER, 2009). Diversas células epidermais e epiteliais produzem essas moléculas, tais como os macrófagos, fibroblastos e queratinócitos, que além de produzirem os fatores também são ativadas por eles, atuando assim de forma autócrina ou parácrina (VERMOLENA; VAN BAARENA; ADAMB, 2006; BALBINO; PEREIRA; CURI, 2005, METHA; FITZPATRICK, 2007).

Um dos primeiros fatores de crescimento identificados foi o Fator de Crescimento Derivado de Plaquetas (PDGF), e além dele, existem mais de 50 proteínas conhecidas por suas ações como mitógenos (WERNER; GROSE, 2003).

Os fatores de crescimento podem ser classificados em dois grupos: morfométricos e mitogênicos. Os morfométricos estão envolvidos no crescimento ósseo através da transformação de células-tronco mesenquimais multipotentes em células osteoprogenitoras, na presença da proteína óssea morfogênica (BMPs) (HOCK; CANALIS, 1994). Já os FC mitogênicos estão relacionados ao aumento da população de células cicatriciais por mitogênese (MAIA, 2008). De acordo com Werner e Grose (2003), o fator de crescimento  $\beta$  transformante (TGF- $\beta$ ), fator de crescimento epidermal (EGF) e fator de crescimento semelhante à insulina (IGF) agem sinergicamente melhorando o acesso das células inflamatórias à área da lesão, assim como na angiogênese, fibroplasia e regeneração da pele.

Alsousou et al. (2009) classificaram cada fator de crescimento de acordo com suas funções na reparação tecidual. O PDGF é responsável principalmente pela ativação dos macrófagos, angiogênese, quimiotaxia fibroblástica e atividade proliferativa, além de aumentar a síntese de colágeno. TGF aumenta a atividade proliferativa dos fibroblastos, estimula a biossíntese de colágeno tipo I e fibronectina. VEGF age estimulando a angiogênese, migração e mitose de células endoteliais, criação de lúmen de vasos sanguíneos e quimiotático para macrófagos e granulócitos. EGF estimula a proliferação celular e age na diferenciação de células epiteliais. IGF-1 é quimiotático para fibroblastos e estimula síntese de proteínas.

Os diferentes fatores bioativos, que são liberados mediante a ativação plaquetária, incluem PDGF, fator de crescimento transformante (TGF), fator vascular de crescimento endotelial (VEGF), fator de crescimento semelhante à insulina (IGF-1) e EGF. Estas proteínas são fatores histopromotivos, pois são capazes de regular diversos eventos celulares, como: síntese de DNA, quimiotaxia, citodiferenciação e síntese de matriz extracelular. Eles estabelecem o palco para cicatrização de tecidos que inclui a quimiotaxia celular, proliferação e diferenciação, remoção de restos de tecido, angiogênese, e o estabelecimento de matriz extracelular (ALSOUSOU et al., 2009).

A ação conjunta desses fatores resulta na sinalização para que células mesenquimais e epiteliais migrem para o local lesado, sofram divisão mitótica, estimulem a síntese de matriz e colágeno, resultando em cicatrização mais rápida e eficiente. Além disso, outras proteínas das plaquetas como fibrina, fibronectina e vitronectina, atuam como moléculas de adesão celular (MARX et al., 1998 apud SILVEIRA, 2002).

Segundo Baksh et al. (2013) a literatura tem demonstrado que o PRP pode ter vários efeitos potenciais sobre o tecido tendíneo quando comparado com um grupo controle. Um dos efeitos mais importante é o aumento da expressão de fatores de crescimento, tais como PDGF e TGF que são essenciais para o processo de reparação tendínea. Um ferimento traumático resulta na formação de um hematoma rico em plaquetas, que liberam fatores de crescimento e iniciam o recrutamento de células inflamatórias e essas células também liberam fatores de crescimento adicionais e citocinas que continuam o processo de reparação. Sabe-se que o tratamento com PRP aumentou significativamente os níveis de células derivadas da circulação, principalmente macrófagos, no local da ferida e em teoria, isso poderia aumentar ainda mais a concentração de fatores de crescimento no local da lesão.

#### 2.4.3.1 Aplicações Clínicas do PRP em Tendinite

Brossi et al. (2015) citam que durante ensaios clínicos intervenções com PRP produziram resultados mais positivos em tendinopatias do que em artropatias e desmopatias em seres humanos.

Na medicina humana o PRP também é bastante difundido, tendo grande parte da sua utilização na medicina esportiva. Em um estudo caso-controle, Sánchez et al. (2007) investigaram o efeito do PRP em rupturas do tendão de Aquiles em atletas que foram submetidos à corrida aberta. O procedimento foi realizado em conjunto com a preparação do PRP e os pacientes foram comparados com aqueles que receberam o tratamento cirúrgico convencional. Aqueles que recebem o PRP recuperaram a sua gama de movimento, não apresentaram complicações da ferida e levaram menos tempo para retomar aos treinamentos.

Em estudo dos efeitos do PRP na espécie equina em 191 pacientes com diagnóstico de desmopatias, tendinopatias e artropatias, bons resultados após a injeção intralesional foram obtidos, mas em tendinopatias os resultados foram mais expressivos (BROSSI, 2015).

Maia (2008) em um estudo com equinos realizaram a aplicação do PRP após a indução da tendinite em lesão efetuada no TFDS direito. A administração intralesional foi realizada utilizando-se agulha, monitorada por exame ultrassonográfico. Os resultados obtidos do estudo permitiram concluir que o PRP promoveu maior redução da área da lesão de tendinite induzida por colagenase,

mensurada por ultrasonografia.

Experimentos com infiltração intralesional em humanos com fatores de crescimento TGF e IGF-1 na terapia tendínea têm apresentado resultados promissores. Pela dificuldade no estabelecimento da dose terapêutica, a injeção de PRP surge como possibilidade de administrar uma concentração variada de fatores de crescimento na área tendínea lesada (ANDRES;MURREW, 2008).

Considerando o importante papel dos fatores crescimento na fisiopatologia da tendinite, o PRP pode ser considerado uma excelente alternativa terapêutica para o tratamento dessas afecções. Fato esse comprovado pelos bons resultados relatados na literatura científica (VENDRUSCOLO et al., 2012).

Zhang et al. (2013) realizaram experiências in vitro em células de tendão de coelho e experiências in vivo num modelo de lesão do tendão de Aquiles do rato para testar a hipótese de que fator de crescimento de hepatócitos (HGF) presentes no plasma rico em plaqueta (PRP) possui efeitos anti-inflamatórios, uma vez que, o PRP contendo HGF e outros fatores de crescimento são amplamente utilizados em tratamentos ortopédicos da medicina desportiva para reparar tendões lesionados. Dor no tendão é frequentemente associado com inflamação, e HGF é conhecido por proteger tecidos de danos inflamatórios. O tratamento com PRP ou HGF mostrou resultados eficientes onde, quase bloqueou completamente a produção celular de PGE2 e a expressão de proteínas de COX. A injeção de PRP ou HGF em lesões dos tendões de Aquiles do rato in vivo diminuiu a produção de PGE2 nos tecidos tendíneos. Além disso, a injeção de PRP ou de HGF também diminuiu proteínas de COX-1 e COX-2. Estes resultados indicaram que o PRP exerce efeitos anti-inflamatórios de tendões lesionados através HGF. Este estudo fornece evidência científica de base para apoiar o uso de PRP para tratar tendões lesionados porque PRP pode reduzir a inflamação e, assim, reduzir a dor associada causada por altos níveis de PGE2.

Lopez e Jung (2015) afirmam que aumentar a concentração de plaquetas por meio de injeção no tecido eleva o potencial de cura ao estimular a revascularização do tendão lesionado. Apesar de alguns resultados positivos desses experimentos, existem outros nos quais não se observa melhora. Isso se deve em parte a falta de padronização nos protocolos de obtenção, com diferentes formas de preparo, além de tempo e forças de centrifugação relativa variadas. Além disso, ainda não se sabe exatamente o correto número de aplicações, intervalo entre elas, a dose e

concentração ideal de plaquetas e o momento correto para se realizar o tratamento. Portanto há a necessidade de mais estudos básicos para que se obtenha o máximo de efeito do PRP e se comprove ou não sua eficácia (VENDRUSCOLO et al., 2012).

## 2.5 OVINOS COMO MODELO EXPERIMENTAL NA TERAPIA DA TENDINITE

Ainda existem poucos trabalhos utilizando ovino como modelo experimental de tendinite tratada com PRP. Contudo, a semelhança biomecânica entre os tendões de ovinos e os tendões humanos, vem ampliando a busca por esse modelo animal para pesquisas de tratamentos inovadores para humanos.

Pesquisa realizada por Sarrafian et al. (2010), utilizou porção de remendo dérmico acelular reticulado de porco e matriz de fibrina de PRP para modular a reparação do tendão. Tal estudo mostrou resultados satisfatórios para o uso do remendo dérmico sozinho ou com a matriz de fibrina de plasma rico em plaquetas. Vale ressaltar que o PRP propriamente dito é diferente da matriz de fibrina de plasma rico em plaquetas.

Fernández-Sarmiento et al. (2013), realizou um estudo utilizando plasma rico em fatores de crescimento (PRGF) na terapia de lesão tendínea em ovinos. Tendões tratados com PRGF mostrou melhora das características morfométricas de núcleos de fibroblastos, além de melhor organização dos feixes de colágeno, menor densidade vascular, e diminuição de fibroblastos nos tendões tratados. Estes resultados esboçam superioridade da avaliação histopatológica do grupo tratado com PRP se comparado ao grupo tratado com solução fisiológica.

Outros estudos utilizando ovinos como modelo experimental de tendinite incluem Lacopettiet al. (2015), que promoveram um estudo piloto para investigar o efeito do Sistema MultiwaveLocked (MLS (®)), um determinado modelo de laser de baixa intensidade, com diferentes regimes de dose para o tratamento de tendinopatia, na fase aguda das lesões do tendão induzida por collagenase em modelo experimental ovelhas adultas. Neste estudo, a avaliação clínica e histológica demonstrou que uma dose terapêutica  $<5$  J/cm forneceu um efeito anti-inflamatório, e induziu diminuição da área de vasos e fibroblastos, sugerindo que a terapia a laser MLS foi eficaz na melhoria da organização das fibras de colágeno no tendão flexor digital profundo.

Foi descrito por Mattos et al. (2015), o efeito da fototerapia com 890 nm de diodos emissores de luz (LEDs) na cicatrização de tendinite induzida

experimentalmente em ovelhas portenotomias parciais realizadas no segundo terço dos tendões flexores digitais superficiais. Não houve diferença significativa na evolução da lesão. Contudo, houve diferença histológica na neovascularização no grupo tratado. A Fototerapia com 890 nm diodos emissores de luz diminui o processo inflamatório.

Lovric et al. (2013), realizaram estudo com objetivo de avaliar qual o efeito de baixa intensidade do ultra-som pulsado tem sobre a cicatrização inicial extra articular do tendão-osso clinicamente relevante, usando como modelo experimental o manguito rotator trans-ósseo de ovinos. Os resultados deste estudo indicam que a baixa intensidade do ultra-som pulsado pode ajudar na fase inicial do processo de cicatrização do tendão-osso em pacientes que tenham sido submetidos a reparação do manguito rotador, contudo pode não se traduzir diretamente para os mesmos efeitos em um tendão degenerado após lesão no tendão crônica. Este tratamento também pode ser benéfico após outros tipos de cirurgias reconstrutivas envolvendo a interface osso-tendão.



## REFERÊNCIAS

- ALBERGEL, R. P. Bioestimulation of procollagen production by low energy lasers in human skin fibroblast cultures. **Journal of Investigative Dermatology**, v. 82, p. 395-402, 1984.
- ALSOUSOU, J. et al. The biology of platelet-rich plasma and its application in trauma and orthopaedic surgery: a review of the literature. **The Journal of bone and joint surgery. British**, v. 91, p. 987-96, 2009.
- ALSOUSOU, J. et al. The role of platelet-rich plasma in tissue regeneration. **Platelets**, v. 24, n. 3, p. 173-82, 2013.
- ANDRES, B. M.; MURREW, G. A. C. Treatment of tendinopathy: what works, what does not, and what is on the horizon. **Clinical Orthopaedics and Related Research.**, v. 466, n. 7, p. 1539-54, 2008.
- ANVISA. **Medicina regenerativa**. Disponível em: <<http://portal.anvisa.gov.br/>>. Acesso em: 15 mar. 2015.
- AUER, J. A.; STICK, J. A. **Equine surgery**. 3. ed. Philadelphia: Saunders, 2006. 937 p.
- AZEVEDO, A. B. C.; MARTINS, E. P.; HOLANDA, H. T.; MITRAUD, S. A. V.; FERNANDES, A. R. C.; CICONELLI, R. M. O uso do ultra-som (US) na reumatologia. **Revista Brasileira de Reumatologia**, São Paulo, SP. v. 45, p. 365-373, 2005.
- BAKSH, N. et al. Platelet-rich plasma in tendonmodels: a systematic review of basic Science literature. **Arthroscopy**, v. 29, p. 596-607, 2013.
- BALBINO, C. A.; PEREIRA, L. M.; CURI, R. Mecanismos envolvidos na cicatrização: uma revisão. **Brazilian Journal of Pharmaceutical Sciences.**, v. 41, n. 1, p. 27-51, 2005.
- BROSSI, P. M. et al. Platelet-rich plasma in orthopedic therapy: a comparative systematic review of clinical and experimental data in equine and human musculoskeletal lesions. **BMC Veterinary Research.**, v. 11, p. 98, 2015.
- CABELEIRA, A. et al. O sangue do cordão umbilical em medicina regenerativa: uma revisão dos avanços científicos mais recentes. **Acta Obstetrícia e Ginecologia Portuguesa**, v. 4, n. 2, p. 81-7, 2010.
- CARRION, M. J. M.; VENTURIN, G. T.; DACOSTA, J. C. Potencial terapêutico das células-tronco da medula óssea no tratamento da epilepsia. **Revista Brasileira de Hematologia e Hemoterapia**, v. 31, n. 1, p. 112-9, 2009.
- CARVALHO, A. M. et al. Equine tendonitis therapy using mesenchymal stem cells and platelet concentrates: a randomized controlled trial. **Stem Cell Research & Therapy**, v. 4, p. 85, 2013.
- CASTRO, A. S. et al. **A intervenção fisioterapêutica na tenossinovite do gastrocnêmio lateral**: relato de caso. Disponível em:

<<http://uninovafapi.edu.br/eventos/jic2006/trabalhos/FISIOTERAPIA>>. Acesso em: 15 maio 2015.

CHEVALIER, X. Intra articular treatments for osteoarthritis: new perspectives. **Current Drug Targets**, v. 11, p. 546-60, 2010.

DENOIX, J. M. Diagnostic techniques for identification and documentation os tendon and ligaments injuries. **Veterinary Clinics of North America: Equine Practice**, v. 10, n. 2, p. 273-322, 1994.

DENOIX, J. M. Functional anatomy of tendons and ligaments in the distal limbs (manus and pes). In: DUBAI INTERNATIONAL EQUINE SYMPOSIUM, 1996, Dubai. **Proceedings...** Dubai: Mathews R. Rantanen Design, p. 23-53, 1996.

DYSON, S. Medical management of superficial digital flexor tendonitis: a comparative study in 219 horses. **Equine Veterinary Journal**, v. 36, n. 5, p. 415-9, 2004.

ENWEMEKA, C. S. Functional loading augments the initial tensile strength and energy absorption capacity of regenerating rabbit Achilles tendons. **American journal of physical medicine & rehabilitation**, v. 71, p. 31-8, 1992.

FALLOPA, F; ALBERTONI, W. M. **Guia de ortopedia e traumatologia**. São Paulo: Manole, 2007.

FERNÁNDEZ-SARMIENTO J. A.et al. Histological study of the influence of plasma rich in growth factors (PRGF) on the healing of divided Achilles tendons in sheep. **The Journal of bone and joint surgery. American volume. V. 3**, p. 246-55, 2013.

FERRARI, M., ZIA, S. M. V. A new technique for hemodilution, preparation of auto logousplatelet-rich plasma andintra operative blood salvage in cardiac surgery. **The International Journal of Artificial Organs**, v. 10, p. 47-50, 1987.

FORTIER, L. A. Medical therapies for tendonitis. In: INTERNATIONAL CONGRESS OF THE WORLD EQUINE VETERINARY ASSOCIATION, 11. **Proceedings...** Guarujá: WEVA, 2009.

GARCIA, P. et al. Effects of heme on the structure of the denatured state and folding kinetic sofcytochrome b562. **Journal of Molecular Biology**, v. 346, p. 331-44, 2005.

GAUGHAN, E. M.; De BOWES, R. M.; GIFT, L. J. Medical management of flexor tendon disorders in horses. **Equine Diagnostic Ultrasound**. Baltimore: William & Wilkins, 1998. p. 572-6.

GENOVESE, R. L. et al. Diagnostic ultrasonography of equine limbs. **Veterinary Clinics of North America: Equine Practice**, v. 2, n. 1, p. 145-226, 1986.

GENOVESE, R. L.; REEF, V. B.; LONGO, K. L. Superficial digital flexor tendonitis: long term sonographic and clinical study of racehorses. In: INTERNATIONAL EQUINE SYMPOSIUM, 1996. **Proceedings...** Dubai, 1996. p. 187-205.

HENNINGER, R.; BRAMLAGE, L. R.; BERTONE, A. L. Effects of Tendon splitting on experimentally induced acute equine tendinits. **Veterinary Surgery**, v. 20, p. 338,

1992.

HOCK, J. M.; CANALIS, E. Platelet-derived growth factor enhances bone cell replication, but not differentiated function of osteoblasts. **Endocrinology**, v. 134, n. 3, p. 1423-8, 1994.

IACOPETTI, I. et al. Effect of MLS® laser therapy with different dose regimes for the treatment of experimentally induced tendinopathy in sheep: pilot study. **Photomedicine and Laser Surgery**, v. 33, n. 3, p. 154-63, 2015.

JUNQUEIRA, L. C. U.; CARNEIRO, J. **Histologia básica**. 10. ed. Rio de Janeiro: Guanabara Koogan, 2004. 488 p.

LAFUENTE, M. P. et al. Surgical treatment of mineralized and non mineralized supraspinatus tendinopathy in twenty-four dogs. **Veterinary Surgery**, v. 38, p. 380-7, 2009.

LIMA, R. S.; SOARES, M. P. B.; SANTOS, R. R. Terapia celular na doença de Chagas. **Revista Brasileira de Hematologia e Hemoterapia**, v. 31, n. 1, p. 878-9, 2009.

LOPEZ, R. G. L.; JUNG, M. D. Achilles Tendinosis: Treatment Options. **Clinics in Orthopedic Surgery**, v. 7, n. 1, 2015.

LOVRIC, V. et al. The effects of Low-intensity Pulsed Ultrasound on tendon-bone healing in a transosseous-equivalent sheep rotator cuff model. **Knee Surgery, Sports Traumatology, Arthroscopy**, v. 21, p. 466-75, 2013.

MACHADO, M. V. M. et al. Efeito da laser terapia em tendinite experimental no tendão flexor digital superficial em equinos; estudo histológico e ultra-sonográfico. **Archives of Veterinary Science**, v. 5, p. 111-5, 2000.

MAFFULLI, N.; BENAZZO, F. Basic science of tendons. **Sports Medicine and Arthroscopy Review**, v. 8, n. 1, p. 1-5, 2000.

MAIA, L. **Plasma rico em plaquetas no tratamento de tendinite em equinos: avaliação clínica, ultrasonográfica e histopatológica**. 2008. 88 f. Dissertação (Mestrado) - Universidade Federal de Viçosa, Viçosa, 2008.

MARR, C. M. et al. Ultrasonography and histopathological findings in equine superficial digital flexor tendon injury. **Equine Veterinary Journal**, v. 25, n. 1, p. 23-9, 1993.

MATTOS, L. H. L. et al. Effect of phototherapy with light-emitting diodes (890 nm) on tendon repair: an experimental model in sheep. **Lasers in Medical Science**, v. 30, p. 193-201, 2015.

McILWRAITH, C. W. Doenças das articulações, tendões, ligamentos e estruturas relacionadas. In: ADAMS, O. R.; STASHAK, T. S. **Claudicação em equinos**. 4. ed. São Paulo: Roca, 1994. p. 462-78.

METHA, R. C.; FITZPATRICK, R. E. Endogenous growth factors as cosmeceuticals.

**Dermatologic Therapy**, v. 20, p. 350-9, 2007.

MIRONOW, V.; VISCONTI, R.; MARKWALD, R. What is regenerative medicine? Emergence of applied stem cell and developmental biology. **Expert Opinion on Biological Therapy**, v. 4, p. 773-81, 2004.

MORREY, M. E. et al. Tendinopathy: Same Disease Different Results-Why? **Operative Techniques in Orthopaedics**, v. 23, n. 2, p. 39-49, 2013.

NETO, R. T. **Tendinite**. Disponível em:  
<[https://www.evz.ufg.br/up/66/o/2\\_TENDINITE.pdf](https://www.evz.ufg.br/up/66/o/2_TENDINITE.pdf)>. Acesso em: 20 abr. 2015.

OIKAWA, M.; KASASHIMA, Y. The Japanese Experience with Tendonitis in Race horses. **Journal Equine Science**, v. 13, n. 2, p. 41-56, 2002.

RAMÍREZ, J. U. C. **Use o frotolito de plaquetas para o tratamento de lesões musculoesqueléticas no cavalo**: preliminary clinical studies and cellular and molecular evaluation of equine platelet concentrate sob tained by single and double centrifugation tube methods. 2006. 91 f. Dissertação (Doutorado em Medicina Veterinária) – Universitat Autònoma de Barcelona, Barcelona, 2006.

ROBINSON, N. E.; SPRAYBERRY, K. A. **Current therapy in equine medicine**. 6. ed. St. Louis: Saunders, 2009. p.518-23.

SAMPSON, S.; GEHARDT, M.; MANDEUNBAL, B. Platelet rich plasma injection grafts for musculoskeletal injuries: a review. **Current Reviews in Musculoskeletal Medicine**, p. 165-74, 2008.

SÁNCHEZ, M. et al. Comparison of surgically repaired Achilles tendontear using platelet-rich fibrina matrices. **American Journal of Sports Medicine**, v. 35, p. 245-51, 2007;

SARRAFIAN, T. L. et al. Comparison of Achilles Tendon Repair Techniques in a Sheep Model Using a Cross-linked Acellular Porcine Dermal Patch and Platelet-rich Plasma Fibrin Matrix for Augmentation. **The Journal of Foot & Ankle Surgery**, v. 49, p. 128-34, 2010.

SCOTTON, A. S. **Tenossinovite**. 2003. Disponível em:  
<[http://www.gruparj.org.br/info/info42/info42\\_tenossinovite.htm](http://www.gruparj.org.br/info/info42/info42_tenossinovite.htm)>. Acesso em: 17 nov. 2012.

SILVEIRA, P. R. **Utilização de plasma rico em plaquetas, associado ou não à enxerto ósseo cortical alógeno, na reparação cirúrgica de falha ulnar em ovinos**. 66 f. Tese (Doutorado) - Faculdade de Ciências Agrárias e Veterinárias, Universidade do Estado de SãoEstadual Paulista - UNESP, Jaboticabal, SP, 2002.

SISSON, S. In: GETTY, R. **Anatomia dos animais domésticos**. 5. ed. Rio de Janeiro: Guanabara Koogan, 1996. v. 2.

SMITH, R. K. W.; WEBBON, P. M. The physiology of normal tendon and ligament. In: DUBAI INTERNATIONAL EQUINE SYMPOSIUM, 1996. **Proceedings...** Dubai, 1996. p. 55-81.

STASHAK, T. S. **Claudicação em equinos segundo Adams**. 4. ed. São Paulo: Roca, 1994. p. 462-3.

TURNER, T. A. Chapter 25 - Thermography: use in equine lameness. In: MIKE, W. R. DVM, S. J. **Diagnosis and Management of Lameness in the Horse**. Saint Louis: W.B. Saunders; 2003. p. 236-9.

VALDÉS-MARTÍNEZ, A., PARK, R. D. Diagnostic Procedures. In: BAXTER, G. M. **Adams and Stashak's Lameness in Horses**. 6. ed. Wiley-Blackwell, 2011. p. 1272.

VENDRUSCOLO, C. P. et al. Avaliação da eficácia de diferentes protocolos de preparo do Plasma Rico em Plaquetas para uso em Medicina Equina. **Pesquisa Veterinária Brasileira**, v. 32, n. 2, p.106-10, 2012.

VERMOLENA, F. J.; VAN BAARENA, E.; ADAMB, J. A. A simplified model for growth factor induced healing of wounds. **Mathematical and Computer Modelling**, v. 44p. 887-98, 2006.

WERNER, S.; GROSE, R. Regulation of wound healing by growth factor sandcytokines. **Physiological Reviews**., v. 83, p. 835-70, 2003.

WILLIAMS, I. F.; MCCULLAGH, K. G. et al. Studies on the pathogenesis of equine tendonitis following collagenase injury. **Research in Veterinary Science**, v. 36, p. 326-38, 1984.

WRIGLEY, R. H. Ultra-sonografia de tendões, ligamentos e articulações. In: STASHAK, T. S. **Claudicação em eqüinos segundo Adams**. 5. ed. São Paulo: Roca, 2006. p. 417-601.

YARAK, S.; OKAMOTO, O. K. Células-tronco derivadas de tecido adiposo humano: desafios atuais e perspectivas clínicas. **Anais Brasileiros de Dermatologia**, v. 85, n. 5, p. 647-56, set./out. 2010.

ZHANG, J. et al. HGF medeia os efeitos anti-inflamatórios de PRP em tendões lesionados. **PlosOne**, v. 8, n. 6, p. 1-12, 2013.

ZUMIOTTI, A. V. ; ZOPPI FILHO, A. ; VIEIRA, L. A. G. ; BENEGAS, E. . Tratamento artroscópico da epicondilite lateral do cotovelo. **Revista Brasileira de Ortopedia**, v. 39, n. 3, p. 93, 2004.

### 3 OBJETIVOS

O estudo experimental foi realizado em ovinos submetidos à tenectomia segmentar do Flexor Digital Superficial (FDS), com os seguintes objetivos.

#### 3.1 GERAIS

Avaliar o efeito do plasma rico em plaquetas, no processo de reparação do tendão flexor digital superficial em ovinos.

#### 3.2 ESPECÍFICOS

Avaliar o efeito terapêutico do PRP através de exames:

- Clínicos.
- Ultrassonográficos.
- Termográficos.

**4 ARTIGO 1****Plasma rico em plaquetas autólogo no tratamento da tendinite em ovinos**

## **Plasma rico em plaquetas autólogo no tratamento da tendinite em ovinos**

Platelet-rich plasma in the treatment of induced tendinitis in ovine

J.C.M.N. Pinheiro, L.S. Muraro, G.J.N. Galiza, H.S. Toma, C.N. Souza, A.M. Carvalho\*

Faculdade de Medicina Veterinária, Universidade de Cuiabá (UNIC), Cuiabá MT, Brasil. E-mail: [armandodvm@gmail.com](mailto:armandodvm@gmail.com)

**Resumo** – A terapia de lesões tendíneas é reconhecida como um desafio na medicina humana e veterinária em parte devido à dificuldade do completo restabelecimento da morfologia tendínea e de sua resistência biomecânica. Diversas biotecnologias terapêuticas têm sido empregadas com resultados promissores na terapia da tendinite sendo o plasma rico em plaquetas (PRP) muito popular, no entanto, ainda faltam dados para a comprovação de sua real eficácia. Este estudo teve como objetivo avaliar os efeitos do PRP na cicatrização de lesão experimentalmente induzida no tendão flexor digital superficial (TFDS). Foi realizada tenotomia parcial da face palmar do TFDS com o auxílio de um punch dermatológico em 10 ovinos machos, estes foram divididos em dois grupos: grupo tratado (GT) com PRP autólogo; e grupo controle (GC) tratado com placebo. Foram realizadas avaliações clínicas, ultrassonográficas e termográficas. Na avaliação termográfica foi observado aumento de temperatura sobre a lesão tendínea do GC comparado ao GT. Na avaliação ultrassonográfica foi possível observar menor edema no GT em diferentes momentos, sugerindo uma possível ação antiinflamatória do PRP. Conclui-se que a administração de PRP apresentou efeitos benéficos no tratamento de lesões tendíneas experimentais de ovinos.

**Palavras-chave:** concentrado de plaquetas, tendão, terapia, lesão.

**Abstract** – The tendon injuries therapy is recognized as a challenge in human and veterinary medicine in part because of the difficulty of the complete restoration of tendon morphology and its biomechanical strength. Various therapeutic biotechnologies have been employed with promising results in the treatment of tendinitis. The platelet-rich plasma (PRP) is very popular, however, there are still data to prove its real effectiveness. This study aimed to evaluate the effects of PRP in wound healing of experimentally induced lesion in the superficial digital flexor tendon (SDFT). The SDFT partial tenotomy of the palmar was conducted with the aid of a dermatological punch. 10 male sheep were divided into two groups: treated group (TG) with autologous PRP; and control group (CG) treated with placebo. Clinic, ultrasound and thermography evaluation were performed. Temperature increase of CG compared to the TG



was observed in thermography evaluation. Lesser edema of TG was observed in ultrasound evaluation at different times, suggesting a possible anti-inflammatory action of PRP. The PRP administration showed beneficial effects in the treatment of sheep experimental tendon injuries.

**Keywords:**platelet concentrate, tendon, therapy, lesion.

## **Introdução**

A tendinopatia é uma enfermidade relacionada a atividades físicas de alta performance e a exercícios de repetição, sendo, portanto, uma importante afecção relacionada a medicina esportiva e do trabalho. A tendinite em humanos pode acometer qualquer tendão como o tendão calcâneo, patelar, lateral do cotovelo, entre outros (MORREY et al., 2013). Na medicina veterinária esta enfermidade também tem seu destaque na espécie equina, principalmente pelo acometimento do tendão flexor digital superficial (TFDS) (CARVALHO et al., 2013). Em cães também há relato de lesões no tendão supra espinhoso (LAFUENTE et al., 2009).

Segundo Baksh e colaboradores (2013) as lesões tendíneas representam cerca de 30% a 50% de todas as lesões e injurias ocasionadas pelo esporte, sendo essas simples inflamações ou até mesmo rupturas tendíneas com evolução crônica de difícil reparação. Tendões são pouco vascularizados e se reparam lentamente quando comparado com outros tecidos moles, em consequência disso, o tratamento tende a ser demorado e os resultados variáveis, culminando em longo período de reabilitação, baixa taxa de sucesso na terapia e alta incidência de recidivas em casos de tendinite (VIOLINI et al., 2009).

O uso de agentes biológicos tem sido cada vez mais utilizados na terapia de lesões musculoesqueléticas, no entanto ainda faltam estudos para a completo conhecimento de seus mecanismos de ação (CARVALHO et al., 2013). Plasma rico em plaquetas (PRP) também denominado de concentrado de plaquetas é um exemplo de terapia biológica que tem sido investigado e tem demonstrado níveis variados de sucesso nas intervenções clínicas e cirúrgicas (WILLIANS et al., 2015).

O PRP é uma porção da fração do plasma que contém concentração de plaquetas maior que o sangue total, sendo obtido através da centrifugação do sangue total após a separação dos diversos componentes do sangue de acordo com seu peso específico. A ativação das plaquetas promove a liberação dos fatores de crescimento que ficam armazenados dos  $\alpha$ -granulos. Estes fatores de crescimento liberados em concentrações maiores que a encontrada no sangue total auxilia a reparação tecidual porque estes fatores contribuem para a proliferação tecidual, quimiotaxia, diferenciação celular, e angiogênese (GIUSTI et al. 2014).

Também há descrição da ação antiinflamatória do PRP na terapia da tendinite em humanos devido ao efeito analgésico superior obtido no grupo tratado com o concentrado de plaquetas comparado ao grupo medicado com corticosteróides (PEERBOOMSet al., 2010). Acredita-se que o efeito antininflamatório do PRP seja justificado pela presença do fator de crescimento de hepatócitos (HGF) que atua na inibição do processo inflamatório das células tendíneas (ZHANG et al., 2013).

Há poucos estudos sobre o uso do PRP na terapia de lesão tendínea experimental em ovinos. Sarrafian e colaboradores (2010) notaram melhora da cicatrização do tendão de Aquiles que foram tratados com PRP associado a um remendo dérmico. Em outro estudo avaliou-se a reparação tecidual de lesões do tendão flexor digital profundo com o uso de células progenitoras derivadas do sangue, PRP e sua associação, e melhores resultados foram obtidos no grupo tratado com células tronco (MARTINELLO et al., 2013).

Os efeitos biológicos do PRP na terapia de lesões tendíneas estão sendo investigados e resultados com diferentes taxas de sucesso têm sido obtido. Ainda não se sabe o correto momento e número de aplicações, intervalo entre elas, as características qualitativas ideais como concentração de plaquetas e leucócitos para obtenção de PRP com a máxima ação terapêutica (KAUX et al., 2015). Assim o objetivo deste estudo é avaliar o efeito do PRP no processo de reparação do TFDS em modelo experimento em ovinos através da avaliação clínica, ultrassonográfica, termográfica e histopatológica a fim de comprovar ou não sua eficácia terapêutica.

## **Material e Métodos**

Foram utilizados 10 ovinos machos, sem raça definida, com idade entre 6 a 10 meses, peso entre 34 a 45 Kg, sem histórico prévio de afecções de aparelho locomotor. Todos animais foram identificados, vermifugados com cloridrato de levamisol (7,5 mg/Kg, IM) e alojados em baias com fornecimento diário de feno de alfafa e água “ad libitum”. Os cordeiros foram divididos aleatoriamente em dois grupos de cinco animais, sendo um deles o grupo controle (GC), onde foi realizado o procedimento de tenectomia parcial do tendão flexor digital superficial (TFDS) seguido da terapia com solução fisiológica; o grupo tratado (GT) os animais também foram submetidos a tenectomia, no entanto foram tratados com o PRP autólogo. Para o uso dos animais na presente avaliação experimental foi necessário à aprovação pela Câmara de Ética em Experimentação Animal, protocolo número (04/2014).

Antes da indução da lesão cirúrgica tendínea, foi realizado tricotomia e antissepsia na região do pescoço e foi coletado sangue da veia jugular de cada um dos cordeiros do GT e do

GC. Sendo utilizados 10 tubos de 4 ml contendo citrato de sódio (Vacuplast® Collect Line, Shandong, China) por animal, no laboratório este material foi transferido para tubos tipo falcon identificados de 15 ml e centrifugado a força centrífuga relativa (FCR) de 270 g durante 10 minutos (5810R, Eppendorf®, Hamburgo, Alemanha). Após a centrifugação, 3 ml do plasma sobrenadante superficial foi coletado e transferido para um novo tubo tipo falcon de 15 ml e centrifugado novamente a FCR de 2000 g durante 10 minutos. Com auxílio de micropipeta de precisão, 1000 µL de PRP foi obtido entre a área de transição entre as células vermelhas e o plasma (Figura 1), seguido da contagem do número de plaquetas e posterior administração sobre a lesão tendínea. Não foi processado o PRP dos animais do GC.

Para a realização do procedimento cirúrgico os animais foram medicados com diazepam (0,5 mg/Kg, IV) seguido do bloqueio anestésico local através da infiltração de 0,5 ml de cloridrato de lidocaína 2% sem vasoconstritor. Os animais foram posicionados em decúbito lateral esquerdo, e a tenotomia parcial da face palmar do TFDS foi realizada com o auxílio de um punch dermatológico de 4 mm de diâmetro após a incisão da pele realizada na porção lateral da região do terço médio do osso metacárpico. Neste momento 200µL de PRP autólogo previamente preparado foi administrado sobre a lesão tendínea no GT e 200µL de solução fisiológica foi utilizada no GC. A pele foi suturada com fio de Nylon 0,25 mm (Brasuture, São Sebastião da Gama, São Paulo, Brasil) em padrão tipo Wolf. Foram realizadas três aplicações com intervalos de 48 horas de penicilina benzatina (20.000 UI/Kg, IM) no pós operatório. Não foram administradas drogas antiinflamatórias para evitar interações com a terapia estabelecida. Curativos com solução tópica de iodopovidona 0,2% seguido da aplicação de bandagem compressiva eram realizados a cada 48 horas em todos os animais até a remoção do fio de sutura, 12 dias após intervenção cirúrgica.

Durante este período foram realizados o exame físico, avaliação de sensibilidade local (pressão manual da lesão tendínea), mensuração da perimetria sobre a região da lesão tendínea com auxílio de fita métrica para a avaliação do edema. Também foi realizado a avaliação ultrassonográfica e termográfica sobre a superfície da região de interesse.

As avaliações ultrassonográficas foram realizadas da região proximal do metacarpo até 1 cm distal ao fim da lesão cirúrgica para a determinação da localização exata da lesão cirúrgica. Os exames ultrassonográficos foram realizados previamente a indução da lesão tendínea para verificar a ausência de lesão tendínea, e então foram realizadas novas avaliações imediatamente e 48 horas após a indução da lesão, e após 10, 20 e 30 dias do início da terapia. O exame modo-B ultrassonográficos foram realizados com o equipamento de ultrassom (My Lab 30, Esaote, Genova, Itália) e transdutor linear multifrequência de 6 a 18 MHz, sem anteparo de silicone. Foi

quantificado o aumento de volume (edema, inflamação) medida a distância linear (centímetros) existente entre a face palmar do TFDS e a face dorsal do tecido subcutâneo adjacente à pele. A ecogenicidade do tendão foi avaliada seguindo a classificação de Genovese (1992).

Também foi realizada avaliação termográfica infravermelha (FLIR<sup>®</sup>, Willsonville, EUA) através de imagens da superfície da pele sobre a lesão tendínea obtidas a distância de 25 cm, sendo estas realizadas concomitantemente a todas as avaliações ultrassonográficas. Todos os exames (físico geral, ultrassonográfico, termográfico) foram realizados pelo mesmo avaliador.

Após 30 dias do início da terapia todos os animais foram submetidos a eutanásia através da administração de diazepam (2 mg/Kg, IM) seguido da indução anestésica com ketamina (4 mg/Kg, IV) e posterior dessensibilização com 20 ml de lidocaína sem vasoconstritor do espaço intratecal através da punção do forame magno, entre o occipital e o atlas com cateter 18G.

As variáveis quantitativas serão submetidas aos testes de Normalidade. Se não atender as premissas de normalidade e homocedasticidade, mesmo após as transformações apropriadas, os dados serão submetidos ao teste não paramétrico de Wilcoxon (SAEG, 1999).

## **Resultados**

A concentração de plaquetas no sangue total dos animais do GT variou entre 252.000 a 565.600 (média 401.090) plaquetas/ $\mu$ L, e a concentração de plaquetas no PRP variou entre 1.075.000 a 3.812.750 (média 2.448.240) plaquetas/ $\mu$ L. A concentração de plaquetas no sangue total dos animais do GC variou entre 271.000 a 540.000 (média 404.200) plaquetas/ $\mu$ L.

O procedimento cirúrgico para a indução da lesão tendínea no TFDS mostrou-se viável em todos os animais não sendo observados sinais de contaminação no pós-operatório. A instituição da terapia durante o ato cirúrgico possibilitou a administração exata do protocolo terapêutico sobre a lesão tendínea. Não houve alteração dos parâmetros clínicos em nenhum dos os animais utilizados durante a execução do experimento e não houve diferença quanto à sensibilidade, circunferência da região central do metacarpo e claudicação entre os diferentes grupos experimentais.

Resultados da modelagem estatística indicaram que houve diferença na análise ultrassonográfica da distância linear existente entre a face palmar do TFDS e a face dorsal do tecido subcutâneo adjacente à pele na interação entre todos os momentos avaliados entre o GC (média 0,15 cm) e GT (média 0,12 cm), ( $P \leq 0,05$ ). Também houve diferença da distância linear entre os grupos após 1 dia da terapia, GC (média 0,13 cm) e GT (média 0,11 cm) ( $P < 0,01$ ); 2 dias da terapia, GC (média 0,14) e GT (média 0,12) ( $P < 0,05$ ); 10 dias da terapia, GC (média 0,20) e GT (média 0,13) ( $P < 0,01$ ); 20 dias da terapia, GC (média 0,15) e GT (média 0,12)

( $P < 0,05$ ); e 30 dias da terapia, GC (média 0,13 cm) e GT (média 0,12) ( $P < 0,05$ ) (Figura 2 e 3). Não foi observada diferenças entre os grupos quanto ao padrão de ecogenicidade na avaliação ultrassonográfica.

Houve diferença de temperatura observada pela avaliação termográfica entre os grupos experimentais, prevalecendo maior temperatura no GC (média 35,1°C) comparado ao GT (média 32,5°C) após 30 dias ( $P \leq 0,05$ ) (Figura 4 e 5). Não houve diferença de temperatura entre os diferentes grupos experimentais nos outros momentos de avaliação, também não houve diferença de temperatura entre os grupos na interação entre todos os momentos avaliados.

## Discussão

Modelos animais experimentais tem sido cada vez mais utilizados para melhor compreensão da evolução das lesões tendíneas assim como também para abordagem de novas modalidades terapêuticas na tentativa da reparação definitiva das tendinopatias. Os equinos tem recebido destaque devido a semelhança da patogênese e histopatologia entre as lesões do TFDS de equinos e da tendinopatia do tendão de Aquiles em humanos (LUI et al., 2011). A utilização do ovino ao invés do equinos como espécie para avaliação da reparação tendínea é devido a semelhança da estrutura conectiva dos tendões flexores nestas duas espécies e pelo menor custo de manutenção dos cordeiros (MARTINELLO et al., 2013).

O procedimento cirúrgico utilizando o *punch* dermatológico para a indução da lesão no TFDS dos ovinos mostrou-se viável, resultando na formação de lesões uniformes em todos os animais experimentais. Diferentes protocolos de indução de lesão tendínea já foram testados em ovinos. Em um recente estudo foi realizada tenotomia do TFDS em formato retangular (4 x 2 mm), no entanto houve ruptura completa em um dos animais (MATTOS et al., 2015). Em outro estudo foi realizado a indução enzimática da lesão tendínea com colagenase no tendão flexor digital profundo, no entanto, os autores notaram dificuldade na obtenção de uma lesão central bem delimitada (MARTINELLO et al., 2013).

O protocolo de obtenção do PRP autólogo utilizado mostrou-se eficaz na concentração de plaquetas, obtendo resultado de concentração de plaquetas médio seis vezes maior que a concentração de plaquetas do sangue total. Não há padronização de metodologia de obtenção do concentrado de plaquetas específica para espécie ovina, sendo assim há descrição do uso terapêutico de PRP com concentração média de 1.060.500 plaquetas/ $\mu$ L (SWENNEN et al., 2005), 882.000 plaquetas/ $\mu$ L (MARTINELLO et al., 2013), 590.240 plaquetas/ $\mu$ L (HERNANDEZ-FERNANDEZ et al., 2013) ou então concentração de plaquetas cinco vezes maior que o sangue total (SARRAFIAN et al., 2010).

Ainda não há consenso de qual a concentração adequada de plaquetas para a obtenção do máximo do efeito terapêutico em lesões tendíneas, no entanto, um recente estudo sobre efeito da concentração de plaquetas na proliferação de tenócitos *in vitro* em humanos sugere que PRP com altas concentrações resultam na inibição da proliferação celular, da capacidade migratória, e da síntese de colágeno (GIUSTI et al., 2014). Sendo assim, a teoria de “quanto mais melhor” não pode ser aplicada para a concentração de plaquetas no PRP, já que o excesso de plaquetas pode ter consequências indesejadas no processo de reparação do tendão. Estes dados são contraditórios aos obtidos no presente estudo, já que mesmo utilizando PRP com concentração de plaquetas seis vezes maior que a concentração de plaquetas do sangue, foi obtido um resultado terapêutico satisfatório.

Embora o PRP não tenha sido ativado neste estudo, há evidências clínicas que demonstram melhora da reparação tendínea após a terapia com PRP não ativado (BOSCH et al., 2010). Os resultados obtidos neste estudo podem ser explicados pela ativação local das plaquetas e consequente liberação de fatores de crescimento devido ao estímulo de compostos presentes no local de sua aplicação, como por exemplo, colágeno presente no tendão (BOSWELL et al., 2012). Outra justificativa da não utilização de agentes ativadores de plaquetas como o cloreto de cálcio 10%, é que a sua utilização poderia ser mais um fator a ser considerado na modulação da reparação tendínea.

Na avaliação ultrassonográfica foi possível observar menor edema no GT com PRP em diferentes momentos, sugerindo uma possível ação antiinflamatória do PRP administrado e consequente menor edema. Este resultado corrobora com a possível ação antiinflamatória do PRP obtido no GT através da menor temperatura se comparado ao GC na avaliação termográfica.

A termografia é uma metodologia de diagnóstico complementar que permite a mensuração de variações de temperatura da superfície da pele e, portanto, permite a detecção da vascularização e do metabolismo da área avaliada. Em casos de tendinite aguda em equinos, por exemplo, ocorre aumento da temperatura local sobre a lesão tendínea, e também há relato de detecção de aumento de temperatura até duas semanas antes do início do quadro clínico da tendinite (SOROKO et al., 2013). Não foram encontrados estudos similares quanto à avaliação termográfica da superfície da pele sobre a lesão tendínea na espécie ovina para comparação com o presente estudo. No entanto, o aumento de temperatura obtido através da avaliação termográfica pelo GC comparado ao GT após 30 dias da terapia com PRP em nosso estudo pode ser resultado da diminuição do processo inflamatório decorrente do estímulo promovido pelo PRP.

Estudo semelhante a este utilizando PRP na terapia da tendinite em ovinos esboça que todos os tendões do grupo tratado apresentaram redução mais rápida da inflamação localizada que nos tendões do grupo placebo (MARTINELLO et al., 2013), no entanto o autor não correlaciona quais métodos de análise foram utilizados para comprovação deste resultado.

Recente estudo relaciona o efeito antiinflamatório do PRP na terapia da tendinite a presença do fator de crescimento de hepatócitos (HGF) no concentrado de plaquetas (ZHANG et al., 2013). Para isso foi realizada avaliação *in vitro* com células tendíneas tratadas com PRP ou HGF após modulação do processo inflamatório com interleucina-1 $\beta$  (IL-1 $\beta$ ), obtendo significativa redução de marcadores genéticos relacionados ao processo inflamatório como a ciclooxigenase (COX) e a prostaglandina E<sub>2</sub> (PGF<sub>2</sub>). Zhang et al. (2013) também realizaram estudo *in vivo* através da administração de PRP ou HGF em lesão experimental no tendão de Aquiles em camundongos, em que notaram queda da produção de PGF<sub>2</sub> no tecido tendíneo.

A compilação dos dados sobre a ação antiinflamatória relacionada ao HGF presente no PRP, com os dados obtidos no presente estudo e por Martinello et al. (2013) sugerem possível ação antiinflamatória após terapia tendínea com PRP no modelo experimental em ovinos. No entanto, não foi realizado no presente estudo avaliação histopatológica para comprovação da redução do processo inflamatório no grupo tratado, assim como também não foram realizados a quantificação da concentração do fator de crescimento HGF presente no PRP utilizado na terapia para a correlação com o resultado obtido.

## **Conclusão**

A metodologia de processamento do PRP mostrou-se eficaz quanto a concentração de plaquetas, obtendo concentração de plaquetas do processado superior ao número de plaquetas presentes no sangue total, no entanto, não foram realizadas análises complementares para a quantificação de diferentes fatores de crescimento, como o HGF. Segundo nosso conhecimento este é o primeiro estudo que utiliza a termografia como método de avaliação da reparação tendínea após terapia com PRP em ovinos. A terapia da tendinite experimental com PRP autólogo sugere ação antiinflamatória devido à diminuição de temperatura na avaliação termográfica e diminuição do edema na avaliação ultrassonográfica. Certamente resultados mais expressivos poderiam ter sido obtidos se houvesse padronização na obtenção de PRP nesta espécie, já que ainda é desconhecida a concentração ideal de plaquetas para obtenção do melhor resultado terapêutico em casos de lesões tendíneas. Também se faz necessário o conhecimento do melhor momento para a instituição da terapia, o número de aplicações, e o efeito da presença dos diversos fatores de crescimento como o HGF presentes no PRP. O desenvolvimento de

novos estudos utilizando PRP na terapia da tendinite possibilitará a melhor compreensão de seus mecanismos de ação, como a ação antiinflamatória, e certamente contribuirá com a melhora dos resultados terapêuticos da tendinite.

### Referências

BAKSH, N.; HANNON, C. P.; MURAWSKI, C. D.; SMYTH, N. A.; KENNEDY, J. G. Platelet-rich plasma in tendon models: a systematic review of basic science literature. **Arthroscopy**, v. 29, p. 596-607, 2013.

BOSCH, G.; VAN SCHIE, H. T.; DE GROOT, M. W.; CADBY, J. A.; VAN DE LEST, C. H.; BARNEVELD, A.; VAN WEEREN, P. R. Effects of platelet-rich plasma on the quality of repair of mechanically induced core lesions in equine superficial digital flexor tendons: a placebo-controlled experimental study. **J Orthop Res.**, v. 28, p. 211-7, 2010.

BOSCH, G.; VAN SCHIE, H. T.; DE GROOT, M. W.; CADBY, J. A.; VAN DE LEST, C. H.; BARNEVELD, A.; VAN WEEREN, P. R. Effects of platelet-rich plasma on the quality of repair of mechanically induced core lesions in equine superficial digital flexor tendons: A placebo-controlled experimental study. **Journal of Orthopaedic Research**, v. 28, n. 2, p. 211-7, 2010.

BOSWELL, S.G.; COLE, B.J.; SUNDMAN, E.A.; KARAS, V.; FORTIER, L.A. Platelet-rich plasma: a milieu of bioactive factors. **Arthroscopy**, v. 28, p. 429-39, 2012.

BOSWELL, S. G.; COLE, B. J.; SUNDMAN, E. A.; KARAS, V.; FORTIER, L. A. Platelet-rich plasma: a milieu of bioactive factors. **Arthroscopy**, v. 28, p. 429-39, 2012.

CARVALHO, A. M.; BADIAL, P. R.; ÁLVAREZ, L. E. C.; YAMADA, A. L. M.; BORGES, A. S.; DEFFUNE, E.; HUSSNI, C. A.; ALVES, A. L. G. Equine tendonitis therapy using mesenchymal stem cells and platelet concentrates a randomized controlled trial. **Stem Cell Research & Therapy**, v. 4, p. 85, 2013.

GIUSTI, I. et al. Platelet Concentration in Platelet-Rich Plasma Affects Tenocyte Behavior in vitro. **BioMed Research International**, 2014.

HERNANDEZ-FERNANDEZ, A. et al. Effect of administration of platelet-rich plasma in early phases of distraction osteogenesis: An experimental study in an ovine femur model. **Injury International Journal Care Injured**, v.44, 2013.

KAUX, J.F. et al. Tendinopathies and platelet-rich plasma (PRP): from pre-clinical experiments to therapeutic use. **Journal of Stem Cells & Regenerative Medicine**, v. 11, 2015.

LAFUENTE, M. P.; FRANSSON, B. A.; LINCOLN, J. D.; MARTINEZ, S. A.; GAVIN, P. R.; LAHMERS, K. K.; GAY, J. Surgical Treatment of Mineralized and Nonmineralized Supraspinatus Tendinopathy in Twenty-four Dogs. **Veterinary Surgery**, v. 38, p. 380-7, 2009.



- LUI, P. P.; MAFFULLI, N.; ROLF, C.; SMITH, R. K. What are the validated animal models for tendinopathy? **Scandinavian Journal of Medicine Science Sports**, v. 21, n. 1, p. 3-17, 2011.
- MARTINELLO, T. et al. Effects of in vivo applications of peripheral blood-derived mesenchymal stromal cells (PB-MSC) and Platelet-rich Plasma (PRP) on experimentally injured deep digital flexor tendons of sheep. **Journal of orthopaedic research**, v. 31, p. 306-14, 2013.
- MATTOS, L.H.L. et al. Effect of phototherapy with light-emitting diodes (890 nm) on tendon repair: an experimental model in sheep. **Lasers Med Sci.**, v. 30, p. 193-201, 2015.
- MORREY, M. E.; BEN, B. J. F.; CARR, A. J.; MORREY, B. F. Tendinopathy: Same Disease Different Results—Why? **Operative Techniques in Orthopaedics**, v. 23, n. 2, p. 39-49, 2013.
- PEERBOOMS, J. C.; SLUIMER, J.; BRUIJN, D. J.; GOSENS, T. Positive effect of an autologous platelet concentrate in lateral epicondylitis in a double-blind randomized controlled trial: platelet-rich plasma versus corticosteroid injection with a 1-year follow-up. **The American Journal of Sports Medicine**, v. 38, p. 255-62, 2010.
- SAEG. **Sistema para Análises Estatísticas**. Viçosa: Fundação Arthur Bernardes, 1999. CD-ROM.
- SARRAFIAN, T.L. et al. Comparison of Achilles Tendon Repair techniques in a sheep model using a cross-linked acellular porcine dermal patch and platelet-rich plasma fibrin matrix for augmentation. **The Journal of Foot & Ankle Surgery**, v. 49, p. 128-34, 2010.
- SOROKO, M. et al. The effectiveness of thermographic analysis in equine orthopedics. **Journal of Equine Veterinary Science**, v. 33, p. 760-2, 2013.
- SWENNEN, G.R.J.; SCHUTYSER, F.; MUELLER, M.C.; KRAMER, F.J.; SCHLIEPHAKE, H. Effect of platelet-rich-plasma on cranial distraction osteogenesis in sheep: preliminary clinical and radiographic results. **Int J Oral Maxillofac Surg.**, v. 34, p. 294-304, 2005.
- VIOLINI, S., RAMELLI, P., PISANI, L.F., GORNI, C.; MARIANI, C. Horse bone marrow mesenchymal stem cells express embryo stem cell markers and show the ability for tenogenic differentiation by in vitro exposure to BMP-12. **BMC Cell Biol.**, v. 10, p. 29, 2009.
- WILLIAMS, P.N. et al. Platelet-rich plasma and other cellular strategies in orthopedic surgery. **Curr Rev Musculoskelet Med.**, 2015.
- ZHANG, J., MIDDLETON, K.K., FU, F.H., IM, H., WANG, J.H. HGF mediates the anti-inflammatory effects of PRP on injured tendons. **PlosOne**, v. 8, 2013.

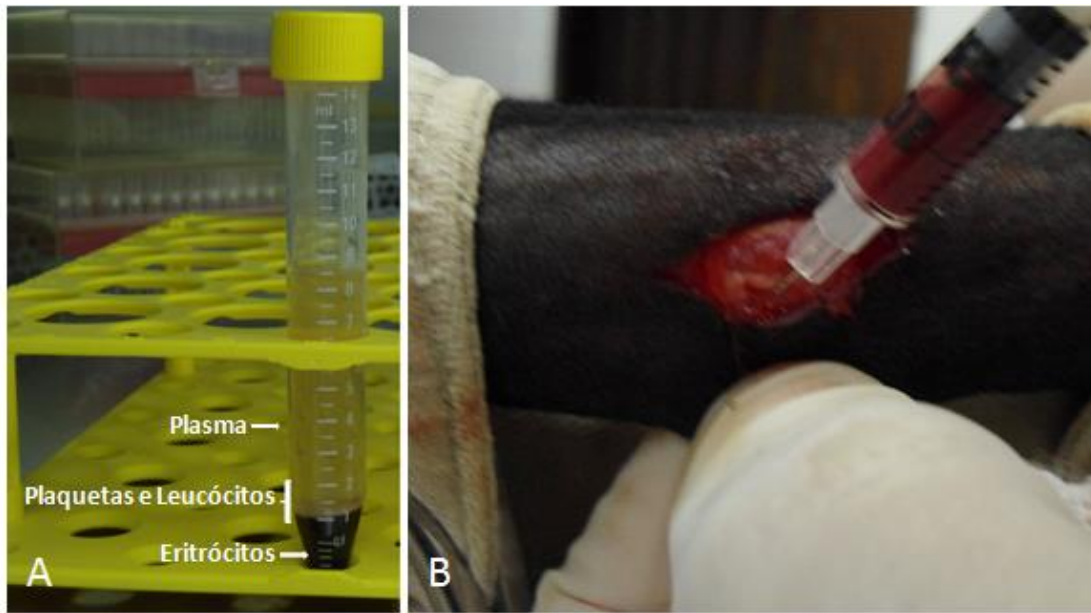


Figura 1. Plasma Rico em Plaquetas (PRP) ovino. A) PRP obtido da porção contendo plaquetas e leucócitos após 2ª centrifugação. B) Implante de 0,2 ml de PRP após indução da lesão do tendão flexor digital superficial.

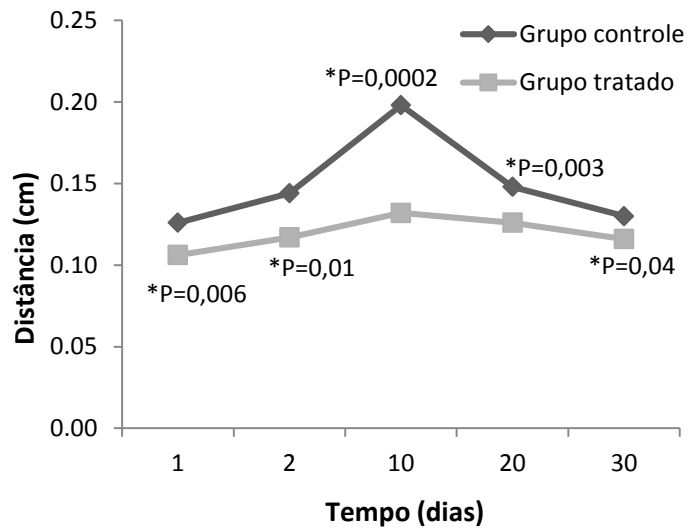


Figura 2. Avaliação ultrassonográfica. Relação da distancia linear média em centímetros existente entre a face palmar do tendão flexor digital superficial e a face dorsal do tecido subcutâneo adjacente à pele entre os diferentes grupos e momentos.

Teste F,  $*P \leq 0,05$  tem significância estatística.

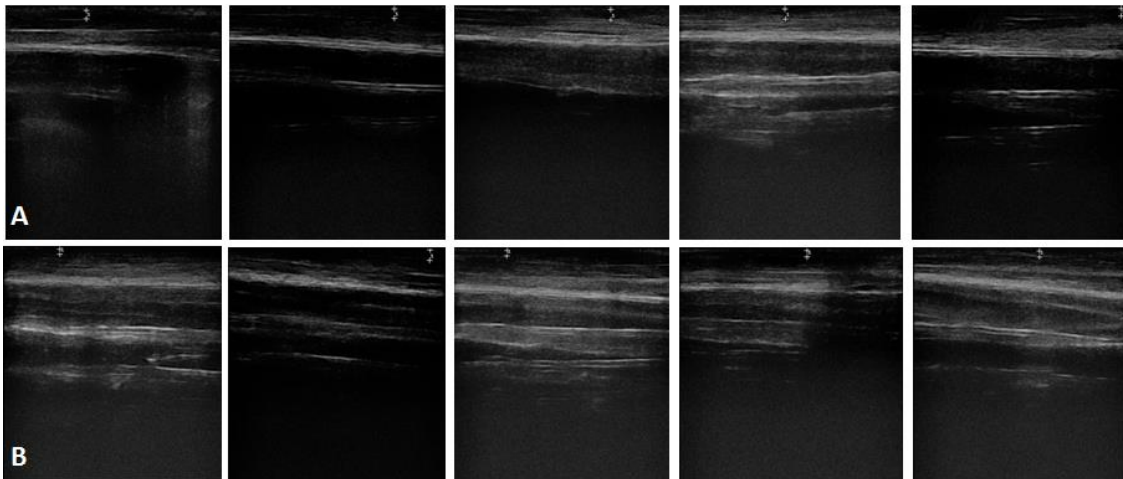


Figura 3. Imagem ultrassonográfica longitudinal. As imagens foram feitas sobre a lesão tendínea após 10 dias da instituição da terapia, possibilitando a mensuração da distância existente entre a face palmar do tendão flexor digital superficial e a face dorsal do tecido subcutâneo adjacente à pele. A) Grupo controle. B) Grupo tratado.

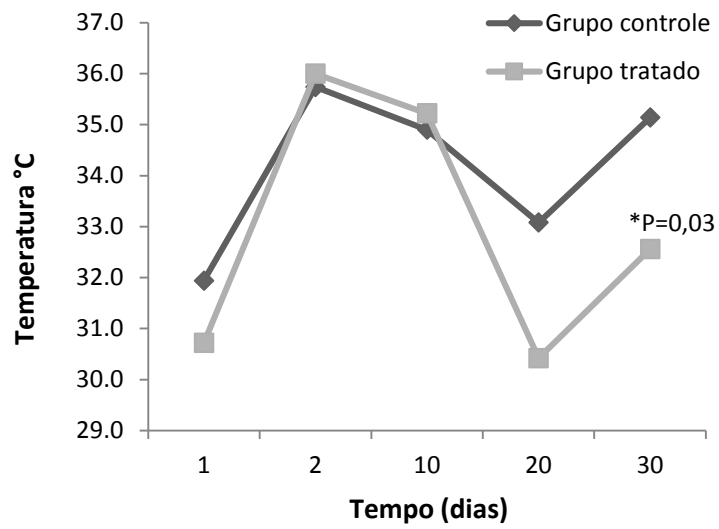


Figura 4. Avaliação termográfica. Relação da temperatura média da superfície da pele sobre a lesão tendínea entre os animais dos diferentes grupos e momentos. Teste F,  $*P \leq 0,05$  tem significância estatística.

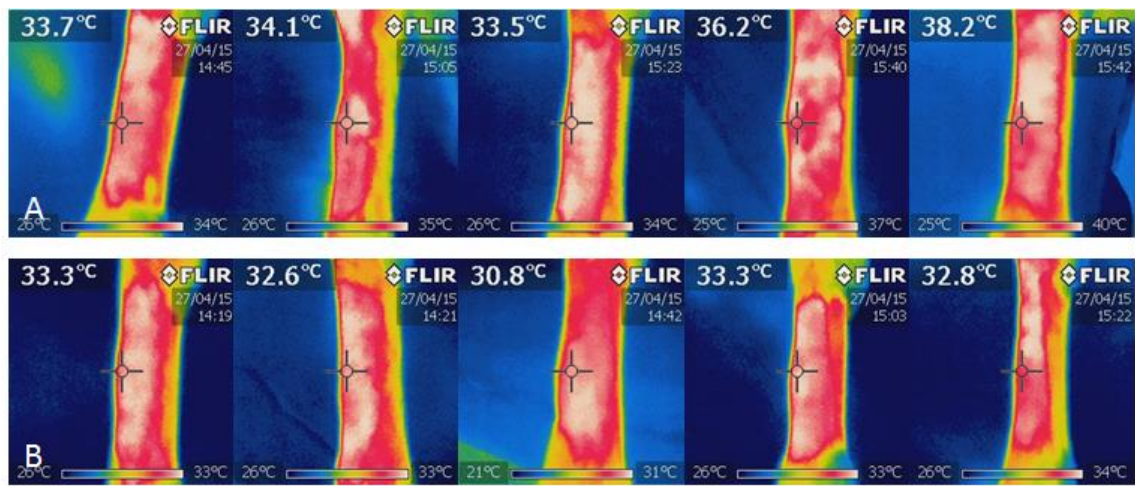


Figura 5. Avaliação termográfica infravermelha. Mensuração da temperatura da superfície da pele sobre a lesão tendínea após 30 dias da terapia. A) Grupo controle. B) Grupo tratado.