

Artigo original**Avaliação dos efeitos do LED na cicatrização de feridas cutâneas em ratos Wistar*****Assessment of effects of LED on skin wound healing in Wistar rats***

Patrícia Froes Meyer, D.Sc.*, Hennes Gentil de Araújo**, Maria Goretti Freire Carvalho**, Beverly Ingrid Silva Tatum**, Iohanna Cynthia de Andrade Gomes Fernandes**, Oscar Ariel Ronzio***, Marcus Vinicius de Mello Pinto, D.Sc.***

.....
*Professora e Pesquisadora do Departamento de Fisioterapia, Universidade Potiguar – Natal (RN), **Departamento de Fisioterapia, Universidade Potiguar – Natal/RN, ***Pesquisador e Professor da Universidad Maimonides, Ciudad Autonoma de Buenos Aires, Argentina, ****Pesquisador Núcleo de Deformidades Crâneo Faciais e Reparo Tecidual da Universidade Católica de Petrópolis/RJ

Resumo

A fisioterapia pode ter importante papel na cicatrização, já que possui recursos terapêuticos capazes de acelerar este processo. Uma opção de tratamento é a fototerapia, e o LED (*Light emitting diode*) está sendo muito utilizado. Este estudo tem como objetivo avaliar o efeito do LED na cicatrização de feridas cutâneas em ratos *Wistar*. Utilizou-se uma amostra de 29 ratos do sexo masculino divididos em três grupos, sendo um controle, um tratado com LED verde e o último com o LED vermelho. Após 24 horas da realização das incisões cirúrgicas, foi utilizado o LED nos dois grupos por 6 minutos. Avaliou-se, em nível histológico, a reação inflamatória e o processo de reparo. O resultado demonstrou que o tecido de granulação mostrou-se mais desenvolvido nos grupos irradiados do que no grupo controle e a quantidade de células inflamatórias crônicas (monócitos, macrófagos, linfócitos e plasmócitos) predominaram com a fototerapia verde. A epitelização nas margens da ferida e a formação de cicatrizes com melhor qualidade ocorreram com o LED vermelho (620-630nm), onde ocorreu maior deposição de colágeno. Entretanto, a fototerapia não colimada de 620-630nm (vermelho) provocou melhores efeitos antiinflamatórios. Diante destas respostas com fototerapia não colimada verde (515-525nm) e vermelha (620-630nm), podemos concluir que é possível o uso destes comprimentos de onda com benefícios, preponderantemente com LED vermelho.

Palavras-chave: cicatrização, fototerapia, laser.

Abstract

Physical therapy may have an important role in healing, as it has therapeutic resources capable of accelerating this process. One treatment option is phototherapy, and LED (Light Emitting Diodes) is being widely used. The aim of this study was to evaluate the effect of LED on the healing of skin wounds in rats. We used a sample of 29 male rats divided into three groups, one control, one treated with green LED and one with the red LED. After 24 hours of completion of surgical incisions, the LED was used in both groups by 6 minutes. A histological, inflammatory and repair process analysis were used to evaluate the samples. The results showed that granulation tissue was more developed in the irradiated groups than in control group and the amount of chronic inflammatory cells (monocytes, macrophages, lymphocytes and plasma cells) predominated with green phototherapy. The epithelialization of wound's margins and scarring with better quality occurred with the red (620-630 nm), where there was greater collagen deposition. However, not collimated phototherapy of 620-630nm (red) resulted in better anti-inflammatory effects. Given these responses with green (515-525 nm) and red (620-630 nm) not collimated phototherapy, we can conclude that the use of these wavelengths has positive results, mainly with red LED.

Key-words: Wound healing, phototherapy, laser.

Recebido em 10 de setembro de 2010; aceito em 19 de outubro de 2010.

Endereço de correspondência: Patrícia Froes Meyer, Avenida Governador Silvío Pedrosa, 200/1301, Areia Preta 59014-100 Natal RN, E-mail: patricia.froesmeyer@gmail.com

Introdução

A fisioterapia pode ter importante papel na facilitação da cicatrização, pois possui recursos terapêuticos capazes de acelerar este processo. Dentre estes recursos se destaca a fototerapia, que é citada na literatura como eficiente para o tratamento de feridas. Uma opção de fototerapia promissora, mas ainda pouco frequente na prática clínica, é o LED (*Light emitting diode*) que são diodos semicondutores. O LED emite luz e é utilizado com o comprimento de onda que varia de 405nm (azul) a 940nm (infravermelho). A fotoestimulação ou foto-ondulação decorrente dessa luz atua sobre a célula na permeabilidade, sobre as mitocôndrias estimuladoras, na síntese de ATP e nas proteínas como colágeno e a elastina. Esta luz age também como antimicrobiano e antiinflamatório, dependendo do comprimento de onda e, por isso, os LEDs são indicados para as mais variadas afecções inflamatórias [1,2]. As fontes de LASER (Amplificação da Luz por Emissão Estimulada de Radiação), outra forma de fototerapia bastante utilizada em fisioterapia, e de LED são semelhantes do ponto de vista da luz emitida, isto é, ambos produzem uma banda espectral relativamente estreita, tendo o LED um espectro um pouco mais largo. A diferença importante dessas fontes está no fato de que a luz emergente do LED não é colimada nem coerente. Ela possui uma divergência medida em graus representando uma desvantagem por um lado, já que os fótons se repartem em uma superfície maior e constituindo uma vantagem, pois o terapeuta pode cobrir uma área maior, deixando fixo o aplicador, sem ter que fazer movimentos. Por outro lado, o baixo custo e o fácil manuseio do LED, em relação ao LASER, aumentaram a procura e o uso deste equipamento [3,4].

Infelizmente ainda são poucos os estudos dos efeitos do LED em processos de cicatrização. Comparado ao LASER (660 nm), foram obtidos efeitos similares após 168 horas de uma lesão em pele de ratos normais, mas, em ratos diabéticos, o LED (640 nm) apresentou uma maior eficiência na redução do diâmetro da lesão [4]. Esse estudo confirma os resultados obtidos em outro realizado anteriormente que também comparou lesões em pele de ratos diabéticos e obteve resultado superior com o LED [5]. Entretanto, uma pesquisa comparou LASER HeNe coerente e a radiação LED não coerente e os autores concluíram que os dois tratamentos apresentaram efeitos muito semelhantes na cicatrização de feridas e na atividade dos leucócitos no exsudato de feridas e que a coerência não é responsável dos efeitos fisiológicos [6].

Esta variação de resultados provavelmente está relacionada a diferentes efeitos do LED relacionados ao seu comprimento de onda, pois como acontece no LASER, o comprimento de onda é a característica mais importante porque determina quais biomoléculas interagirão e os efeitos biológicos desta fonte [7]. A luz visível na faixa de 450 nanômetros (azul) converte bilirrubina não conjugada em isômeros não-tóxicos e solúveis, estimula o fluxo biliar e excreção de bilirrubina

na biliar, simultaneamente, melhorando a motilidade, sendo tratamento frequente na hiperbilirrubinemia em neonatos. Há estudos que relatam a eficácia do LED verde (515-525 nm), que tem como cromóforo alvo hemoglobina e melanina, irradiando fibroblastos, em circunstâncias de hiperglicemia [8]. O LED vermelho tem o comprimento de onda de 620-630 nm e tem como cromóforo alvo a melanina, mas seus efeitos na cicatrização e rejuvenescimento da pele também são descritos [9,10].

Os efeitos terapêuticos são específicos e por ser uma tecnologia relativamente nova, ainda se encontram em fase de investigação a respeito dos seus reais resultados. Portanto, este estudo tem como objetivo avaliar os efeitos do LED no processo de cicatrização em ratos. Questiona-se em qual comprimento de onda ele teria maior eficácia (vermelho ou verde) e o efeito do LED em relação ao aumento/diminuição do tempo de cicatrização e modificações na qualidade da cicatriz.

Material e métodos

Animais

Foram utilizados 29 ratos da raça Wistar (*Rattus norvegicus albinus*), adultos com massa corporal 275 ± 25 g, de idade de 12 ± 2 semanas, procedentes do Biotério da Universidade Potiguar (UNP), os quais permaneceram no biotério da universidade em gaiolas, agrupados em número de 5, mantidas em ambiente controlado com temperatura média de 26°C , com ciclo claro/escuro de 12 horas, recebendo água abundante e ração balanceada. Este projeto foi aprovado, no dia 5 de dezembro de 2007, pela Comissão de Ética e Pesquisa da Universidade Potiguar/RN, protocolo no. 108/2007, e teve duração de sete dias.

Procedimento cirúrgico

Os animais foram inicialmente pesados e, em seguida, anestesiados com Zoletil 50 (75.0 mg/kg) com aplicação intramuscular, no quadríceps direito.

Dez minutos após anestesia, o dorso de cada animal foi tricotomizado. Após assepsia local (com clorexidina a 2%), realizou-se a incisão cirúrgica de 2cm^2 , na região dorsal.

Grupos experimentais

Os animais foram divididos aleatoriamente em 3 grupos: grupo GIC (n = 9): grupo controle, não irradiado por LED; grupo GII-LVd (n = 10): submetido na região dorsal a incisão de 2cm^2 e a aplicação de LED verde (515-525 nm) por tempo de 6 minutos; grupo GIII-LVm (n = 10): submetido na região dorsal a incisão de 2cm^2 e a aplicação de LED vermelho (620-630 nm) por tempo de 6 minutos.

Equipamento utilizado

O equipamento utilizado é o aparelho Biolight do fabricante Demox Eletromédica, composto de dois cabos: um LED verde com comprimento de onda de 515 e 525 nm e um LED vermelho com comprimento de onda de 620 e 630 nm. A potência utilizada foi de 3 watts.

A terapia com os LEDs iniciou 24h após a incisão cirúrgica. A aplicação do LED foi realizada a 90° da zona de tratamento de acordo com a lei do cosseno de Lambert, sem contato com a pele. A distância da zona de aplicação foi de acordo com a área da lesão de modo que a luz emitida pelo LED abrangesse toda a ferida. O tratamento foi constituído de uma (1) sessão diária, durante 5 dias, totalizando 5 sessões, realizadas sempre num mesmo período diário.

No 7º dia do experimento, 24 horas após a quinta aplicação do LED, os animais foram sacrificados por meio de eutanásia e coletou-se, mediante bisturi, um fragmento de pele do dorso de todos os animais na área correspondente a ferida. Os fragmentos foram colocados em frascos apropriados e devidamente identificados, contendo 20 ml de solução de formol a 10%, para se fabricar as lâminas.

Preparação das lâminas

Para análise qualitativa do reparo epitelial e cicatrização, após 24 horas de fixação, as amostras foram encaminhadas ao laboratório de patologia para processamento histológico de rotina. Foram emblocados em parafina, cortados em micrótomo rotativo, com 4 micrômetros e corados pela técnica de Hematoxilina e Eosina (HE) e Tricrômico de Masson.

As lâminas foram examinadas em microscópio óptico Olympus, por 03 patologistas, de forma cega. Após exame e tabulação dos dados foram feitas fotomicrografias com câmara digital Olympus acoplada ao microscópio.

Resultados e discussão

No grupo controle, observou-se que a inflamação aguda foi acentuada e composta de um número elevado de neutrófilos e edema. A inflamação crônica foi leve. A crosta esteve presente em todas as amostras com leve epitelização nas margens. O tecido de granulação não preencheu totalmente a área da ferida e estava constituído por tecido conjuntivo jovem, frouxo, com moderada quantidade de células inflamatórias, e leve deposição de colágeno (44%), melhor observada pela coloração do tricrômico.

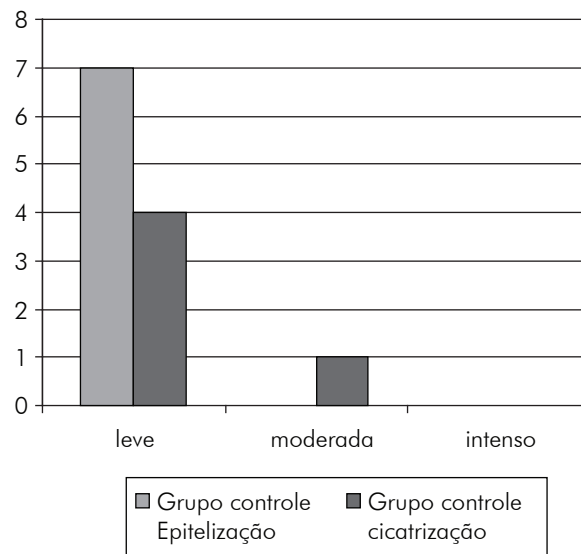
Segundo Borges [11], os primeiros leucócitos a chegarem ao local da lesão são os neutrófilos, que possuem a função de fagocitar e digerir células mortas e microrganismos. Eles liberam enzimas que atrairão outras células inflamatórias e iniciar a formação do tecido de granulação. A maior presença de células inflamatórias sinaliza um prolongamento

do tempo de inflamação, mais o tempo para passar a outra etapa: reparação.

Segundo Jorge e Dantas [12], após uma incisão cirúrgica, o espaço criado por esta, é imediatamente preenchido por sangue coagulado e este coágulo desidrata-se formando a crosta que recobre a ferida.

A Figura 1 mostra o reparo epitelial e a cicatrização do grupo controle, evidenciando-se leve epitelização marginal e cicatrização.

Figura 1 - Análise quantitativa do reparo epitelial e cicatrização no grupo controle.



No grupo de LED verde, verificou-se que a inflamação aguda constou de um número moderado de neutrófilos e moderado edema. A inflamação crônica foi discreta, no entanto, neste grupo tratado com LED verde, a quantidade de células inflamatórias crônicas (monócitos, macrófagos, linfócitos e plasmócitos) no tecido de granulação foi maior em relação ao grupo não irradiado. A crosta também esteve presente em todos os animais, porém a epitelização marginal foi discretamente maior do que no grupo controle, o que consideramos moderada, para fins de quantificação. O tecido de granulação preencheu totalmente a ferida em oito animais (80%), com deposição de colágeno em 90% deles, sendo moderada em 40% e leve em 40% dos casos, o que foi melhor observado pela coloração do Tricrômico.

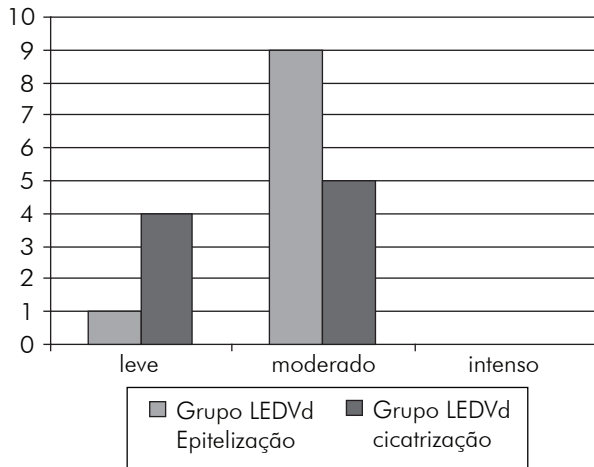
Os resultados demonstram a persistência da inflamação crônica que, segundo Vinck *et al.* [8], caracteriza-se por uma maior proliferação de fibroblastos e pela produção de vasos sanguíneos, principalmente de capilares, o que justifica o processo de cicatrização moderada e maior quantidade de colágeno descrita pelo teste tricrômico comparado ao grupo controle.

Segundo Carvalho [13], o tecido de granulação começa a ser formado por volta do quarto dia após a lesão e, nesta etapa, os novos fibroblastos acumulados misturam-se a neoformações

de capilares, dando início ao tecido de granulação. O colágeno é o principal componente da cicatriz de tecido conjuntivo. As fibras colágenas são as mais frequentes no tecido conjuntivo e em muitos casos aparecem agrupadas formando feixes.

A Figura 2 mostra o reparo epitelial e a cicatrização do grupo irradiado com o LEDVd, onde é observada moderada epitelização marginal em 90% dos casos e deposição de colágeno moderada, em 50%.

Figura 2 - Análise quantitativa do reparo epitelial e cicatrização no grupo irradiado com o LEDVd.



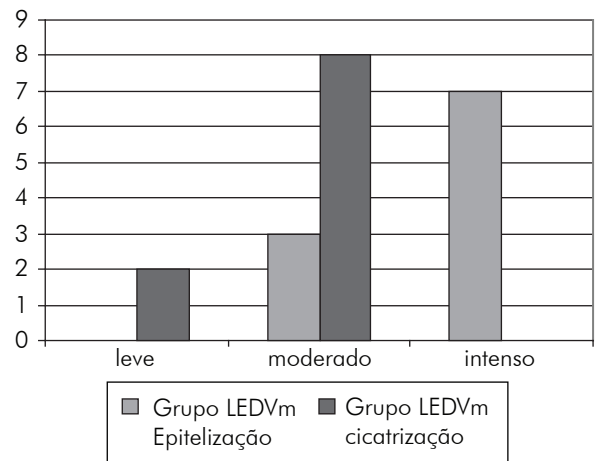
No grupo de LED vermelho foi possível ver que a inflamação aguda esteve presente com fluxo de neutrófilos de moderado (80%) a leve (20%). O edema foi moderado em 40%, leve em 30% e acentuado em 30%. A inflamação crônica apresentou-se leve. A crosta tecidual, como nos outros grupos, esteve presente em todos os animais, mas a epitelização nas margens atingiu uma maior área, que foi considerada acentuada, para fins de quantificação. O tecido de granulação preencheu toda a ferida em 100% da amostra, neste grupo, pois estava mais desenvolvido com menor quantidade de edema, células inflamatórias e maior deposição de colágeno quando comparado aos grupos controle e irradiado com LEDVd.

Corroborando estes achados, segundo Trelles *et al.* [14], o LED vermelho, usado após traumas de cirurgia plástica, diminui o tempo de resolução dos efeitos secundários como eritema, edema e hematomas, em metade do tempo a um terço, por sua efetiva ação anti-inflamatória.

Para Seung *et al.* [15], com o uso do LED se tem uma significativa diminuição das rugas e aumento da elasticidade da pele. Histologicamente ocorre um aumento significativo na quantidade de colágeno e fibras elásticas. Estruturalmente exames demonstraram que fibroblastos foram altamente ativados, rodeados por abundantes fibras elásticas e colágeno.

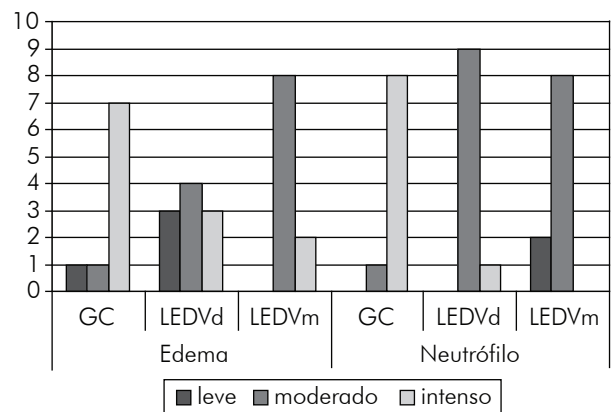
A Figura 3 mostra o reparo epitelial e a cicatrização do grupo irradiado com o LEDVm, com intensa epitelização e moderada deposição de colágeno.

Figura 3 - Análise quantitativa do reparo epitelial e cicatrização no grupo irradiado com o LEDVm.



A Figura 4 apresenta a diferença da exsudação da fase aguda (número de neutrófilo e edema) do grupo controle e dos irradiados com o LEDVd e LEDVm, onde se observa predominância de número elevado de neutrófilos e edema no grupo controle e moderado nos grupos do LEDVd e do LEDVm.

Figura 4 - Análise quantitativa da diferença da exsudação da fase aguda, entre os grupos estudados, em relação ao número de neutrófilos e edema.

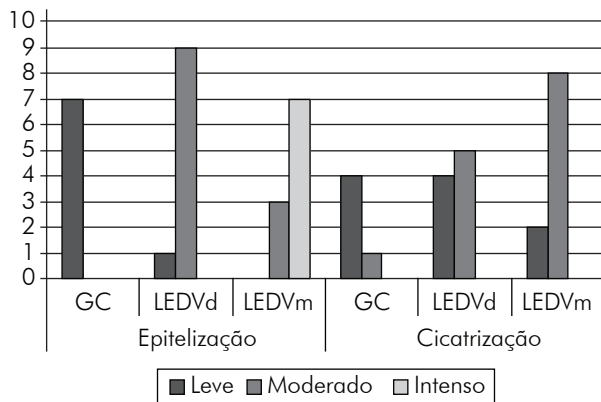


A Figura 5 apresenta a diferença do reparo epitelial e cicatrização do grupo controle e dos irradiado com o LEDVd e LEDVm, onde evidencia-se predominância de leve epitelização e cicatrização no grupo controle, moderada epitelização e cicatrização no grupo irradiado com o LEDVd e elevada epitelização e moderada cicatrização no grupo irradiado com o LEDVm.

Portanto, em relação à inflamação aguda, a presença de neutrófilos foi maior no grupo controle em relação ao grupo tratado, podendo-se afirmar que a fototerapia com LED verde e vermelho possui efeitos anti-inflamatórios, sendo mais efetiva a fototerapia vermelha. A inflamação crônica foi similar em todos os grupos, mas teve maior resposta no grupo tratado por LED vermelho. A crosta tecidual esteve presente

em todos os grupos, tratados ou não e a epitelização nas margens foi maior nos grupos tratados, tendo um pouco mais de efetividade com o LED vermelho. A técnica do Tricômico de Masson demonstrou maior quantidade de colágeno no grupo tratado por LED vermelho, mas em todos os grupos mostrou-se positiva.

Figura 5 - Análise quantitativa da diferença do reparo epitelial e cicatrização, entre os grupos estudados.



Conclusão

Conclui-se que o emprego da fototerapia não colimada verde (515-525 nm) e vermelha (620-630 nm), durante 6 minutos, produziu resultados qualitativos na formação da cicatriz de segunda intenção (ocorre quando uma ferida apresenta as margens afastadas e forma-se um grande coágulo). A epitelização nas margens e a formação de cicatrizes com melhor qualidade ocorreram com 620-630 nm (vermelho), observando-se consequentemente uma maior presença de colágeno. A fototerapia não colimada de 620-630 nm (vermelho) provocou melhores efeitos anti-inflamatórios. Diante destas respostas, com fototerapia não colimada verde (515-525 nm) e vermelha (620-630 nm), observou-se que é possível o uso com benefícios, preponderantemente com LED vermelho, mas o tempo de tratamento de 6 minutos pode ser pouco eficiente. Sinalizamos para o futuro um controle com um N maior seguido de avaliação com marcadores histoquímicos, seguido de testagem com diferentes comprimentos de ondas e de potência tanto para LED quanto para o LASER.

Referências

1. Abramovitis W, Arrozalap GAK. Light-emitting diode-based therapy. *Dermclin* 2005;12(3):163-7.
2. Failache H, Geido D. Fuente de fototerapia em base a LEDs. Facultades de Ingeniería y Medicina Universidad de la República O. del Uruguay. Montevideo, 2006. [Acesso 2008 Mar 27]. Disponível em URL: <http://uruguayescribe/fuente-de-luz-azul-para-el-tratamiento-de-la-hiperbilirrubinemia-neonatal>
3. Deland MM, Weiss RA, McDaniel DH, Geronemus RG. Treatment of radiation-induced dermatitis with light-emitting diode (LED) photomodulation. *Lasers Surg Med* 2007;2(39):164-8.
4. Dall-Agnol MA, Nicolau RA, Lima DE, Munin E. Comparative analysis of coherent light action (laser) versus no coherent light (light emitting diode for tissue repairs in diabetic rats. *Laser Med Sci* 2009;24(6):909-16.
5. Farouk AH, Al-Watban B L. Polychromatic LED Therapy in burn healing of non-diabetic and diabetic rats. *J Clin Laser Med Surg* 2003;5(21):249-58.
6. Klebanov GI, Klebanov GI, Shuraeva Nlu, Chichuk TV, Osipov NA, Rudenko TG, Shekhter AB, et al. A comparative study of the effects of laser and light-emitting diode irradiation on the wound healing and functional activity of wound exudate leukocytes. *Biofizika* 2005; 34(12):129-32.
7. Vladimirov YA, Osipov AN, Klebanov GI. Photobiological principles of therapeutic applications of laser radiation. *Biochemistry* 2004;69:81-9.
8. Vinck EM, Cagnie BJ, Cornelissen MJ, Declercq HA, Cambier DC. Green light emitting diode irradiation enhances fibroblast growth impaired by high glucose level. *Photomed Laser Surg* 2005;2(23):167-71.
9. Bartoled D. Light-emitting diodes (LEDs) in dermatology. *Semin Cutan Med Surg* 2008;27(4):227-38.
10. Russell BA, Kellett N, Reilly LR. A study to determine the efficacy of combination LED light therapy (633 nm and 830 nm) in facial skin rejuvenation. *Cosmet Laser Ther* 2005;7(3-4):196-200.
11. Borges FS. Modalidades terapêuticas nas disfunções estéticas. São Paulo: Phorte; 2006.
12. Jorge AS, Dantas SRPE. Abordagem multiprofissional do tratamento de feridas. São Paulo: Atheneu; 2003.
13. Carvalho PTC. Análise da cicatrização de lesões cutâneas através da espectrofotometria: estudo experimental em ratos diabéticos [dissertação]. São Paulo: Universidade de São Paulo; 2002.
14. Trelles AM, Allones EM. Red light-emitting diode (LED) therapy accelerates wound healing post-blepharoplasty and periocular laser ablative resurfacing. *J Cosmet Laser Ther* 2006;8(1):39-42.
15. Seung A, Park KH, Choi JW, Kwon JK, Doo KL, Mi SS, et al. A prospective, randomized, placebo-controlled, double-blinded, and split-face clinical study on LED phototherapy for skin rejuvenation: Clinical, profilometric, histologic, ultrastructural, and biochemical evaluations and comparison of three different treatment settings. *Journal of Photochemistry and Photobiology* 2007;88(1):51-67.